



UNIVERSIDAD NACIONAL DE CAJAMARCA
FACULTAD DE CIENCIAS VETERINARIAS
ESCUELA ACADÉMICO PROFESIONAL DE MEDICINA VETERINARIA



**Bicarbonato de sodio como adyuvante en el
tratamiento quirúrgico de neoplasias mamarias en
caninos hembras (*Canis lupus familiaris*)**

T E S I S

Para optar el Título Profesional de
MÉDICO VETERINARIO

Presentada por la Bachiller
Deisy Josefina Vigo Lezma

Asesor
M.Sc. M.V. Adolfo Irazábal Lector

Co-Asesor
M.V. Ceesar Nilthom Aguilar Guevara

Cajamarca – Perú
2018



UNIVERSIDAD NACIONAL DE CAJAMARCA
NORTE DE LA UNIVERSIDAD PERUANA
Fundada Por Ley N°14015 Del 13 De Febrero De 1962
FACULTAD DE CIENCIAS VETERINARIAS
DECANATO

Av. Atahualpa 1050 – Ciudad Universitaria Edificio 2F – 205 Fono 076 365852



ACTA DE SUSTENTACIÓN DE TESIS

En Cajamarca, siendo las doce horas y cuarenta minutos del doce de enero del dos mil dieciocho, se reunieron en el Auditorio de la Facultad de Ciencias Veterinarias “César Bazán Vásquez” de la Universidad Nacional de Cajamarca, los integrantes del Jurado Calificador, designados por el Consejo de Facultad, con el objeto de evaluar la sustentación de Tesis Titulada: **“BICARBONATO DE SODIO COMO ADYUVANTE EN EL TRATAMIENTO QUIRÚRGICO DE NEOPLASIAS MAMARIAS EN CANINOS HEMBRAS (*Canis lupus familiaris*)”**, asesorada por el docente Mg. Marcelino Adolfo Irazábal Léctor y presentada por la Bachiller en Medicina Veterinaria: **DEISY JOSEFINA VIGO LEZMA**.

Acto seguido el Presidente del Jurado procedió a dar por iniciada la sustentación, y para los efectos del caso se invitó a la sustentante a exponer su trabajo.

Concluida la exposición de la Tesis, los miembros del Jurado Calificador formularon las preguntas que consideraron convenientes, relacionadas con el trabajo presentado; asimismo, el Presidente invitó al público asistente a formular preguntas concernientes al tema.

Después de realizar la calificación de acuerdo a las pautas de evaluación señaladas en el Reglamento de Tesis, el Jurado Calificador acordó: **APROBAR** la sustentación de Tesis para optar el Título Profesional de **MÉDICO VETERINARIO**, con el Calificativo Final obtenido de **DIECISÉIS (16)**.

Siendo las catorce horas y treinta minutos del mismo día, el Presidente del Jurado Calificador dio por concluido el proceso de sustentación.

M.Cs. M.V. JORGE EDUARDO BURGA LEÓN
PRESIDENTE

M.Cs. M.V. JORGE LUÍS PORTAL TORRES
SECRETARIO

Dr. GIUSEPPE MARTÍN REYNA COTRINA
VOCAL

Mg. M.V. MARCELINO ADOLFO IRAZÁBAL LÉCTOR
ASESOR

Mg. M.V. CEESAR NIL THOM AGUILAR GUEVARA
CO - ASESOR



DEDICATORIA

A Dios, Padre Eterno y Creador por iluminarme todos los días de mi vida y por darme la fortaleza necesaria para hacer realidad mis proyectos.

A mis padres: Ermis Vigo Pajares y Elvira Lezma Machuca, quienes en todo momento me brindan su apoyo incondicional, amor, confianza y consejos que guían mi vida.

A mis hermanas: Leydi y Medalith Vigo Lezma, quienes son mi fuente de motivación y por estar siempre presentes en el desarrollo de esta tesis.

LA AUTORA



AGRADECIMIENTO

A la Universidad Nacional de Cajamarca, Facultad de Ciencias Veterinarias, Alma Mater, por brindarme los conocimientos y actitudes que me permiten desarrollarme satisfactoriamente en mi vida profesional.

A mi asesor M.V. M.Sc. Adolfo Irazábal Léctor, por su considerable apoyo, confianza y orientación profesional reflejada en este trabajo de investigación.

A mi co-asesor M.V. Ceesar Nilthom Aguilar Guevara, por su valiosa orientación, y apreciable tiempo compartido.

A los propietarios de las perras que participaron en el estudio, por brindarme su confianza y apoyo, sin el cual no hubiera sido posible realizar este trabajo de investigación.

A todo el personal, docentes y autoridades de la Escuela Académico Profesional de Medicina Veterinaria.

A mis amigos: Jaime Sangay Cotrina, Susana Terrones Gil, Rosa López Mejía y Luz Saldaña Regalado por los bonitos momentos que compartimos en la Universidad.

LA AUTORA



RESUMEN

La presente investigación tuvo como objetivo evaluar el efecto del bicarbonato de sodio (NaHCO_3) como adyuvante en el tratamiento quirúrgico de neoplasias mamarias de hembras caninas en Cajamarca. Se seleccionó a 5 perras mestizas diagnosticadas con neoplasias mamarias, utilizando en el tratamiento preoperatorio el estadiage TNM; el mismo que se instauró también en la evaluación del postoperatorio. A las pacientes se les realizó la mastectomía sin respetar los márgenes quirúrgicos establecidos en los protocolos oncológicos, pero fueron tratadas con bicarbonato de sodio como adyuvante del tratamiento quirúrgico. Como pruebas diagnósticas se utilizaron placas radiográficas de tórax y el examen histopatológico de las neoplasias extraídas. Los resultados obtenidos antes de la mastectomía fueron: 4 casos con estadiage III y 1 caso con estadiage IV y, el postoperatorio fue negativo en los 5 casos. El estudio de la posible metástasis se realizó mediante radiografía torácica, evidenciándose la ausencia de metástasis en todos los casos. En las muestras neoplásicas estudiadas en la tesis, el grado histológico de malignidad determinó: 3 carcinomas mamarios papilares con grado de malignidad II (1 caso) y III (2 casos), en uno de ellos asociado a mastocitoma grado II; carcinoma mamario mucinoso, con grado II (1 caso); lipoma con grado I (1 caso). El tratamiento experimentado con bicarbonato de sodio fue muy beneficioso, ya que no se evidenciaron recidiva en la zona quirúrgica, ni metástasis pulmonar en la cavidad torácica después de un año de realizada la mastectomía.

Palabras claves: Bicarbonato de sodio, neoplasias mamarias, metástasis pulmonar, recidiva, tratamiento oncológico.



ABSTRACT

The objective of the present investigation was to evaluate the effect of sodium bicarbonate (NaHCO_3) as adjuvant in the surgical treatment of mammary neoplasms of canine females in Cajamarca. Five mestizo bitches diagnosed with mammary neoplasms were selected, using the TNM staging in the preoperative treatment; the same that was also established in the postoperative evaluation. The patients underwent mastectomy without respecting the surgical margins established in the oncological protocols, but they were treated with sodium bicarbonate as an adjuvant to the surgical treatment. Radiographs of the thorax and histopathological examination of the neoplasms extracted were used as diagnostic tests. The results obtained before the mastectomy were: 4 cases with stage III and 1 case with IV staging and for the postoperative period it was negative in the 5 cases of the study. The control of metastasis by thoracic radiography showed the absence of metastasis in all cases. In the neoplastic samples studied in the thesis, the histological grade of malignancy determined: 3 papillary mammary carcinomas with degree of malignancy II (1 case) and III (2 cases), in one of them associated with grade II mastocytoma; 1 mucinous mammary carcinoma, with grade II (1 case); 1 lipoma with grade I (1 case). The treatment experienced was very beneficial, since there was no evidence of recurrence in the surgical area, nor pulmonary metastasis in the thoracic cavity after one year of the mastectomy.

Keywords: Sodium bicarbonate, mammary neoplasms, pulmonary metastasis, recurrence, oncological treatment.



ÍNDICE

DEDICATORIA

AGRADECIMIENTO

RESUMEN

ABSTRACT

CAPÍTULO I

INTRODUCCIÓN.....	1
1. OBJETIVOS	3
1.1. Objetivo general	3

CAPÍTULO II

MARCO TEÓRICO	4
2.1. ANTECEDENTES	4
2.2. BICARBONATO DE SODIO.....	9
2.2.1. Datos clínicos del bicarbonato de sodio	9
2.2.1.1.Fórmula química.....	9
2.2.1.2. Propiedades físicas y químicas	9
2.2.1.3. Indicaciones terapéuticas	10
2.2.1.4. Interacción con otros medicamentos.....	10
2.2.1.5. Modo de acción en el organismo.....	10
2.2.1.6. Dosis y vía de administración.....	11
2.2.1.7. Reacciones secundarias	12
2.2.2. El bicarbonato de sodio y sus implicaciones en el cáncer mamario.....	12
2.2.2.1.Las neoplasias mamarias y el transporte de bicarbonato.....	12
2.2.2.2.SLC4A7 (Solute Carrier Family 4 Member 7)	13
2.2.2.3.Funciones del transportador de membrana SLC4A7.....	14



2.3. NEOPLASIAS MAMARIAS.....	15
2.3.1. Estructura y función de la glándula mamaria en la perra.....	15
2.3.2. Etiopatogenia.....	16
2.3.2.1. Factores hormonales.....	16
2.3.2.2. Factores genéticos.....	17
2.3.2.3. Otros factores.....	19
2.3.3. Ciclo celular y pasos de la carcinogénesis.....	20
2.3.4. Características de las neoplasias mamarias.....	22
2.3.5. Metástasis de las neoplasias mamarias caninas.....	23
2.3.6. Clasificación histológica y nomenclatura de las neoplasias mamarias.....	25
2.3.7. Descripción de las principales neoplasias mamarias en caninos.....	27
2.3.7.1. Neoplasias malignas - Carcinomas.....	27
2.3.7.2. Neoplasias malignas - Sarcomas.....	30
2.3.7.3. Neoplasias benignas o aparentemente benignas.....	34
- Lipoma.....	34
2.3.8. Diagnóstico.....	35
2.3.8.1. Hallazgo al examen físico.....	35
2.3.8.2. Diagnóstico por imagen.....	39
2.3.8.3. Técnica radiográfica.....	39
2.3.8.3.1. Anatomía radiográfica normal del tórax canino.....	40
2.3.8.4. Hallazgos de laboratorio.....	43
2.3.9. Estadiage clínico TNM.....	46
2.3.10. Diagnóstico diferencial.....	47
2.3.11. Anestesia del paciente oncológico.....	47
2.3.12. Tratamiento en neoplasias mamarias.....	48
2.3.12.1. Técnicas quirúrgicas.....	50
- Lumpectomía o nodulectomía.....	50



- Mastectomía	51
- Mastectomía regional	51
- Mastectomía unilateral	52
-Mastectomía bilateral	53
2.3.12.2. Tratamiento no quirúrgico.....	59
- Quimioterapia.....	59
- Radioterapia.....	57
- Terapia hormonal	57
2.3.13. Pronóstico	58
2.3.13.1. Factores importantes para el pronóstico	58
2.3.14. Complicaciones	69
2.3.15. Prevención	69
CAPÍTULO III	
MATERIALES Y MÉTODOS	64
3.1. LOCALIZACIÓN	64
3.2. MATERIALES.....	65
3.2.1. Material biológico	65
3.2.2. Pruebas diagnósticas	65
3.2.3. Antiséptico y desinfectante.....	65
3.2.4. Material tópico	66
3.2.5. Instrumental quirúrgico.....	67
3.2.6. Fármacos	67
3.3. METODOLOGÍA.....	68
3.3.1. Criterio de selección de los caninos	68
3.3.2. Examen radiográfico.....	69
3.3.3. Utilización de bicarbonato de sodio como adyuvante en el tratamiento de neoplasias mamarias en caninos.....	70
3.3.4. Tratamiento preoperatorio	71
3.3.5. Cirugía oncológica.....	79



3.3.5.1. Protocolo de anestesia	79
3.3.5.2. Técnica quirúrgica	79
3.3.6. Evaluación histopatológica de las neoplasias mamarias extirpadas	76
3.3.7. Tratamiento postoperatorio	77
3.3.8. Seguimiento postoperatorio.....	78
CAPÍTULO IV	
RESULTADOS	79
CAPÍTULO V	
DISCUSIÓN.....	91
CAPÍTULO VI	
CONCLUSIONES	98
CAPÍTULO VII	
REFERENCIAS BIBLIOGRÁFICAS	99
ANEXO	107



ÍNDICE DE TABLAS

Tabla 1	Características del transportador de membrana de bicarbonato $SLCA_7$ (Romero <i>et al.</i> , 2014).	14
Tabla 2	Clasificación histológica de los mastocitomas en el perro (Withrow y Vail, 2007).	32
Tabla 3	Estadiage clínico TNM de los TMC (Withrow y Vail, 2007), (Foale y Demetriou, 2011), (Cartagena, 2011).	47
Tabla 4	Descripción de quimioterápicos más utilizados en la clínica veterinaria (Withrow y Vail, 2007).	56
Tabla 5	Comparativo de los factores pronóstico de los TMC (Withrow y Vail, 2007).	63
Tabla 6	Resultados del control de la recidiva y metástasis pulmonar según el estadiage TNM (Owen, 1980) antes de la mastectomía y después de un año de la mastectomía.	79
Tabla 7	Peso en gramos de neoplasias mamarias por paciente y la recidiva postoperatorio.	80
Tabla 8	Largo en centímetros de las neoplasias mamarias por paciente y la recidiva postoperatorio.	80
Tabla 9	Ancho en centímetros de las neoplasias mamarias por paciente y la recidiva postoperatorio.	81
Tabla 10	Grosor en centímetros de las neoplasias mamarias por paciente y la recidiva postoperatorio.	81
Tabla 11	Control de metástasis pulmonar mediante radiografía torácica antes y después de un año de la mastectomía, evidenciándose la ausencia de metástasis en todos los casos.	82
Tabla 12	Análisis histopatológico de las piezas quirúrgicas de neoplasias mamarias, siguiendo la metodología de Shafiee <i>et al.</i> , (2013).	84
Tabla 13	Determinación del grado de malignidad de las piezas quirúrgicas de neoplasias mamarias.	90



ÍNDICE DE FIGURAS

Fig. 1	Labilidad del pH.	11
Fig. 2	Modelo esquemático de los transportadores de HCO_3^- de la familia SLC4.	14
Fig. 3	Características adquiridas del cáncer (Withrow y Vail, 2007).	22
Fig. 4	Principales pasos en la formación de la metástasis (Withrow y Vail, 2007).	25
Fig. 5	Carcinoma de la glándula mamaria (Withrow y Vail, 2007).	28
Fig. 6	Aspirado con aguja fina de un mastocitoma en un perro.	33
Fig. 7	Grados de diferenciación en un Mastocitoma (Withrow y Vail, 2007).	33
Fig. 8	Lipoma canino ((Withrow y Vail, 2007).	34
Fig. 9	Radiografía torácica lateral de perro con neoplasias mamarias (Withrow y Vail, 2007).	38
Fig. 10	Radiografía lateral de un setter irlandés con diagnóstico de osteosarcoma (Withrow y Vail, 2007).	38
Fig. 11	Radiografía torácica lateral (A) y su vista de tomografía computarizada correspondiente (B) (Withrow y Vail, 2007).	39
Fig. 12	Imagen intraoperatoria de una perra con sarcoma de tejidos blandos recurrentes (Withrow y Vail., 2007).	49
Fig. 13	Escisión quirúrgica de un mastocitoma cutáneo de un perro (A) y la cirugía fue planeada con amplios márgenes quirúrgicos (B) (Withrow y Vail, 2007).	49
Fig. 14	Curva de Kaplan-Meier de la recidiva de la neoplasia, metástasis o muerte (Withrow y Vail, 2007).	50
Fig. 15	Múltiples neoplasias mamarias bilaterales en una perra,(Sorenmo <i>et al.</i> , 2013).	53
Fig. 16	Cinética de crecimiento de las neoplasias (Withrow y Vail, 2007).	60
Fig. 17	Metástasis pulmonar de carcinoma del conducto biliar en perro (Withrow y Vail, 2007).	61
Fig. 18	Selección de las hembras caninas para el estudio. (A), Evidencia de neoplasias mamarias a la exploración macroscópica y (B), Examen clínico inicial completo.	69



Fig. 19	Posicionamiento del paciente durante la toma de RX de cavidad torácica para evaluar	70
Fig. 20	Preparación de materiales de cirugía.	72
Fig. 21	Aplicación de bicarbonato de sodio a 36 mmol/kg en cloruro de sodio al 0, 9% a infusión continua.	72
Fig. 22	Protocolo quirúrgico.	75
Fig. 23	(A), Neoplasia extraída sin respetar los márgenes quirúrgicos y (B), Sección representativa de la neoplasia conservada en formaldehído al 10%.	76
Fig. 24	Seguimiento postoperatorio.	78
Fig. 25	Ausencia de localizaciones metastásicas a distancia. Radiografía latero - lateral postoperatoria de canino hembra a un año de la mastectomía.	83
Fig. 26	Caso N° 1. Carcinoma mucinoso.	85
Fig. 27	Caso N° 2. Carcinoma mamario papilar.	86
Fig. 28	Caso N° 3. Carcinoma mamario papilar.	87
Fig. 29	Caso N° 4. Carcinoma mamario papilar – mastocitoma (grado II).	88
Fig. 30	Caso N°5. Lipoma.	89
Fig. 31	Comparación macroscópica antes de la cirugía y después de un año del postoperatorio.	90



ANEXO

Anexo 1	TNM del caso clínico N° 1. Carcinoma mamario mucinoso en canino hembra.	107
Anexo 2	TNM del caso clínico N° 2. Carcinoma mamario papilar en canino hembra.	108
Anexo 3	TNM del caso clínico N° 3. Carcinoma mamario papilar en canino hembra.	109
Anexo 4	TNM del caso clínico N° 4. Carcinoma mamario papilar - mastocitoma (grado II) en canino hembra.	110
Anexo 5	TNM del caso clínico N° 5. Lipoma mamario en canino hembra.	111
Anexo 6	Número de neoplasias mamarias por paciente y la recidiva postoperatorio.	112
Anexo 7	Distribución de las neoplasias mamarias según la edad de las hembras caninas.	112
Anexo 8	Localización de las neoplasias según el paciente.	112
Anexo 9	Otros procesos quirúrgicos. (A), Tratamiento preoperatorio con 0,17gr/kg de bicarbonato de sodio, tricotomía de la zona operatoria. (B), Posicionamiento y asepsia quirúrgica. (C), Despertar de la anestesia, tratando de restituir la temperatura corporal. (D), Vendaje abdominal después de la cirugía para evitar espacios muertos.	113
Anexo 10	Evaluación de las placas radiográficas en el preoperatorio y postoperatorio de las pacientes de la tesis.	114



CAPÍTULO I

INTRODUCCIÓN

Las neoplasias mamarias en caninos hembras son muy frecuentes y representan entre el 50% y el 70% de casos en oncología canina; aunque se ha informado de variaciones significativas en la incidencia de neoplasias mamarias en las diferentes razas, lo que sugiere, que además de los factores de edad y hormonales, esta problemática se encuentra asociada a una factores genéticos (Sorenmo *et al.*, 2013), entre otras (Withrow y Vail, 2007). Entre las recomendaciones quirúrgicas actuales sobre la base de los datos disponibles, se sugiere que para extirpar las neoplasias mamarias se debe realizar una incisión elíptica alrededor de la glándula afectada, dejando al menos 2 cm de margen en torno a la masa. Si se actúa de manera contraria, constituye falla quirúrgica del cirujano veterinario y es causal de recidiva (Foale y Demetriou, 2011). Por otro lado, el microambiente neoplásico pobremente perfundido y altamente denso, reduce el flujo difusivo de equivalentes ácidos en comparación con los tejidos normales; además, mantiene una regulación alterada en la actividad de las proteínas transportadoras y reguladoras del pH en las células cancerosas (Alka y Casey, 2014). Estudios recientes de varios laboratorios han documentado la importancia específica del bicarbonato de sodio (NaHCO_3) en la regulación del pH de las neoplasias. Curiosamente, se ha demostrado que la administración oral de NaHCO_3 podría inhibir la metástasis en cáncer de próstata, de mama y de las líneas celulares de neoplasias derivadas de cáncer de colon; que al parecer, esto se produjo mediante la reducción de la acidez extracelular en las neoplasias de extrusión ácida



(Gorbatenko *et al.*, 2014). El defectuoso transporte de bicarbonato a nivel celular conduce a enfermedades, incluyendo la acidosis sistémica, disfunción cerebral, cálculos renales, cáncer e hipertensión. Los niveles de expresión alterados de los transportadores de bicarbonato en pacientes humanos con cáncer de mama, colon y cáncer de pulmón, sugieren un papel importante de estos transportadores en el tratamiento oncológico. La identificación de moduladores de los transportadores de bicarbonato es un tema importante para la investigación futura (Alka y Casey, 2014). A la fecha, se han implementado dentro de la práctica médica una serie de tratamientos que van desde cirugía oncológica, radioterapia y quimioterapia; a lo que se suma la planificación de pruebas clínicas prospectivas bien diseñadas y de métodos de tratamiento para pacientes oncológicos, que no siempre han dado resultados óptimos; por lo que, se justifica nuevas investigaciones que propongan alternativas en la terapia oncológica o tratamientos adyuvantes a la cirugía oncológica, que es hacia donde se orienta el presente estudio, con el objetivo de determinar el efecto del bicarbonato de sodio (NaHCO_3) como adyuvante en el tratamiento quirúrgico de neoplasias mamarias, determinando la recidiva y metástasis pulmonar en caninos hembras mestizas en Cajamarca e intervenidas sin respetar los márgenes quirúrgicos establecidos en los protocolos de cirugía oncológica. Fundamentados en la hipótesis de que la aplicación del bicarbonato de sodio (NaHCO_3) vía sistémica y local, inhibe la recidiva propia de la cirugía oncológica cuando no se respeta el margen quirúrgico de la masa neoplásica.

1. OBJETIVOS

1.1. Objetivo general

Determinar el efecto del bicarbonato de sodio (NaHCO_3) como adyuvante del tratamiento quirúrgico de neoplasias mamarias de hembras caninas mestizas.



CAPÍTULO II

MARCO TEÓRICO

2.1. ANTECEDENTES

La oncología veterinaria ha sido reconocida por la European Board of Veterinary Specialization desde el año 2002. En el Perú falta mucho por conocer acerca de esta ciencia; sin embargo en la actualidad está experimentando un mayor auge, debido a la mayor familiaridad de los propietarios con sus mascotas, a la predisposición y sensibilización del veterinario generalista a la hora de afrontar el tratamiento en este tipo de pacientes y al desarrollo científico tanto en el conocimiento profundo de la oncología veterinaria como en el diagnóstico y las nuevas terapias propuestas (Cartagena, 2011).

Las neoplasias mamarias en caninos representan entre el 50 y el 70% de todas las neoplasias en esta especie (Sorenmo *et al.*, 2013), siendo raros en el canino macho, pero se comportan de forma similar a los de las hembras (Fossum, 2009).

Las neoplasias mamarias son más frecuentes en perras enteras, ya que su desarrollo es en gran medida hormono-dependiente. El efecto protector de la ovariectomía temprana y la presencia de receptores para hormonas esteroideas en los tejidos mamarios neoplásicos indican que el factor hormonal está involucrado en el desarrollo de las neoplasias mamarias (Hermo *et al.*, 2005). La mayoría de los TMC pueden prevenirse si se realiza la OHE (ovariorrectomía) antes del año de edad del animal. El



riesgo de las neoplasias mamarias en perras esterilizadas antes del primer estro es del 0,05%, el riesgo aumenta hasta el 8% después del primer ciclo estral y el 26% después del segundo estro (Fossum, 2009). No se ha encontrado ninguna reducción significativa del riesgo en perros esterilizados después del segundo ciclo estral, aunque algunos investigadores han encontrado un beneficio modesto en estos casos. El riesgo aumenta y el beneficio disminuye con cada ciclo estral (Sorenmo *et al.*, 2013).

La mayoría de las neoplasias mamarias afectan a los caninos de mediana edad o mayores, son raros en animales jóvenes, su incidencia aumenta mucho después de los 6 años, a una media de edad de 10-11 años (Fossum, 2009). Dos estudios sobre grandes poblaciones de caninos han reportado información sobre la incidencia de las neoplasias mamarias caninas; el primer estudio, incluyó una población definida de caninos asegurados en Gran Bretaña y reportó una tasa de incidencia estandarizada para las neoplasias mamarias de 205 por 100 000 caninos por año (Dobson *et al.*, 2002) y el segundo estudio controló una población de más de 80 000 perras aseguradas en Suecia y encontró una incidencia de neoplasias mamarias de 111 por cada 10 000 perras en edad de riesgo, este estudio también encontró que la incidencia se incrementaba con la edad; a la edad de 6 años, fue de un 1%; a los 8 años, 6% y a los 10 años, 13% (Egenvall *et al.*, 2005). La tasa de incidencia actual en los Estados Unidos es menor que en muchos otros países, debido a la práctica común de la realización de la ovariectomía a una edad temprana (Sorenmo *et al.*, 2013).

Muchos de los diversos registros de neoplasias han informado que además de los factores de edad y hormonales, la susceptibilidad genética

asociada a la raza hereditaria también contribuye al riesgo de padecer neoplasias mamarias (Sorenmo *et al.*, 2013).

Una característica unificada de las masas neoplásicas es que tienen un pH notablemente alterado (ácido) en comparación con los tejidos normales. Esto refleja que las neoplasias mamarias con diferentes orígenes, a menudo comparten varias propiedades fenotípicas, con implicancias en el pH intra y extracelular (Gorbatenko *et al.*, 2014).

Se ha demostrado que la acidez extracelular de las neoplasias mamarias puede ser abolida, incluso en xenoinjertos neoplásicos experimentales con la administración de bicarbonato de sodio y doxorubicina en los ratones inducidos con carcinoma de mama humano; en teoría, estos datos representan la primera demostración in vivo de este importante fenómeno (Raghunand *et al.*, 1999).

El tamponamiento de la acidez extracelular a través de la administración de bicarbonato de sodio por vía oral, puede inhibir la propagación de cáncer de mama metastásico en ratón. Se postula que la seguridad y eficacia del bicarbonato de sodio podrían mejorarse con la administración de dicloroacetato (DCA), un medicamento que se dirige selectivamente a las células neoplásicas y reduce la acidez extracelular a través de la inhibición de la glucólisis. Utilizando el modelo de ratón de cáncer de mama metastásico, se diseñó un estudio de intervención en la supervivencia de ratones con neoplasias, los mismos que recibieron bicarbonato, DCA, o terapias DCA- bicarbonato (DB). Como resultado se obtuvo que el dicloroacetato solo o en combinación con bicarbonato no logró aumentar la alcalosis sistémica en ratones. La supervivencia fue más larga en ratones tratados únicamente con terapias basadas en bicarbonato. Aunque la terapia de DB no mejoró significativamente, con el bicarbonato vía oral se pudo observar la reducción de diámetros de las

lesiones pulmonares en esta cohorte. La monoterapia con DCA no fue efectivo en la reducción del tamaño de la neoplasia, metástasis, ni mejoró el tiempo de supervivencia de los ratones; por lo que se concluyó que la combinación de DB no parece aumentar el efecto de bicarbonato, el efecto antineoplásico de DCA puede ser dependiente en el modelo de cáncer (Robey y Martin, 2011).

La inducción de la alcalosis metabólica aguda en ratones de laboratorio, portadores de neoplasias mamarias aumentó la eficacia de la mitoxantrona. La inducción de la alcalosis metabólica aguda fue realizada por sonda nasogástrica e intraperitoneal, con la administración de 0,7 ml de NaHCO_3 durante dos horas previas al tratamiento. Posteriormente dichos ratones fueron tratados con mitoxantrona (12 mg/kg) y bicarbonato de sodio (0,4 ml). Los cálculos teóricos de la absorción de mitoxantrona en la neoplasia y tejido normal aumentó en el índice terapéutico de hasta 3,3 veces con la administración de NaHCO_3 pretratamiento. En los ratones tratados únicamente mitoxantrona el crecimiento de la neoplasia se retrasó 9 días, mientras que en el tratamiento con la terapia de NaHCO_3 combinada con mitoxantrona resultó retrasando del crecimiento de la neoplasia a 16 días (Raghunand *et al.*, 2001).

La inducción metabólica de alcalosis mediante el uso de bicarbonato de sodio, incrementa el pH extracelular (Oöpik *et al.*, 2003). En un estudio basado en muestras de tejido de neoplasias mamarias en mujeres de ascendencia europea, ha demostrado que la expresión en la membrana plasmática de SLC4A7 (transportador de membrana de bicarbonato) es sobre regulada en carcinomas primarios de mama en humanos y metástasis en comparación con el tejido mamario normal (Boedtkjer *et al.*, 2013).

En un estudio realizado en humanos, con veintiséis pacientes (edad media: 18 años, rango: 15-25) con osteosarcoma, donde el objetivo fue evaluar la fiabilidad y seguridad renal de un programa original con la administración de altas dosis de metotrexato (HDMTX) e hiper alcalinización a base de bicarbonato de sodio. Los pacientes recibieron HDMTX (8-12 g/kg) mediante una infusión endovenosa, durante 4 horas. La solución hipertónica de bicarbonato de sodio al 8,4% fue infundido antes del HDMTX y posteriormente una vez al día, durante 3 días. No se observó ningún episodio de nefrotoxicidad aguda grave, tampoco un empeoramiento significativo de la creatinina sérica. En conclusión la hiper alcalinización parece un método eficaz y fiable para evitar la toxicidad renal aguda de HDMTX y permite su aplicación segura en el ámbito ambulatorio (Mir *et al.*, 2010).

En un estudio realizado a 26 pacientes con cáncer terminal, que presentaban dolor intenso debido a la progresión de la enfermedad, complicaciones de la quimioterapia y la radioterapia, se ha demostrado que la infusión intravenosa de dimetilsulfóxido (DMSO) y bicarbonato sódico (SB) puede dar lugar a un tratamiento viable, eficaz y seguro para el dolor refractario en pacientes con cáncer y mejorar su calidad de vida (Hoang *et al.*, 2011).

En un estudio ejecutado por la Unidad Oncohematológica del Hospital de Especialidades Pediátricas (HEP) de Venezuela, en 23 pacientes (4 a 18 años de edad) con leucemia linfoblástica aguda (LLA), con indicación de recibir el Protocolo XV total del HEP [administración de altas dosis de metotrexato (3g/kg) e hiperhidratación con bicarbonato de sodio (12 mEq/kg IV)], se evaluó el pH y el bicarbonato de sodio salival durante la fase de consolidación (día 44 y día 51) y la fase de mantenimiento (10, 20, 24, 31, 39 y 47 semanas). Los resultados obtenidos mostraron que

utilizando dicho protocolo, se logró mantener los niveles de bicarbonato de sodio salival dentro de los rangos normales y un pH salival neutro (Rojas *et al.*, 2007).

Otro experimento de dosis-respuesta en ratones de laboratorio, con un punto final de 30 días, mostró que concentraciones tan bajas como 50 mmol/L de bicarbonato de sodio vía oral, redujeron la incidencia de metástasis espontáneas, donde el pH extracelular fue más ácido en las neoplasias del grupo control y se extendía más allá del límite de la neoplasia, mientras que las regiones pH extracelular ácido de los ratones tratados con bicarbonato fueron confinados dentro del volumen de la neoplasia (Robey *et al.*, 2009). Un estudio, sin embargo, apunta a los inconvenientes y los posibles efectos secundarios de la administración crónica de HCO_3^- , provocando alcalosis metabólica (Martin *et al.*, 2012).

2.2. BICARBONATO DE SODIO

2.2.1. Datos clínicos del bicarbonato de sodio

En 1930 el bicarbonato de sodio fue ampliamente publicitado como un "agente médico comprobado", es una sustancia producida de forma natural por el páncreas con el objetivo de mantener en el organismo un equilibrio ácido-alcalino indispensable para la vida, lo que se mide por el pH celular (Sumano y Ocampo, 2006).

2.2.1.1. Fórmula química: NaHCO_3

2.2.1.2. Propiedades físicas y químicas

- Apariencia: Sólido cristalino
- Color: Blanco
- Olor: Inoloro

- Descomposición térmica: A partir de 65 °C
- pH (5 g de NaHCO₃/100 ml de agua): 8.0 - 8.6

(Sumano y Ocampo, 2006).

2.2.1.3. Indicaciones terapéuticas

El bicarbonato de sodio está indicado en la acidosis metabólica, corrección de hipercalcemia, tratamiento de intoxicaciones agudas producidas por medicamentos débilmente ácidos como el fenobarbital y salicilatos (Sumano y Ocampo, 2006).

2.2.1.4. Interacción con otros medicamentos

Durante la preparación de mezclas de medicamentos administrados por vía endovenosa, debe tenerse en cuenta el pH alcalino de la solución y la presencia de iones sodio y bicarbonato. Las incompatibilidades más frecuentes se deben a que los medicamentos producen una reacción ácida en solución (clorhidratos, insulina) y los medicamentos cuya forma base es insoluble (alcaloides, algunos antibióticos) (Sumano y Ocampo, 2006).

2.2.1.5. Modo de acción en el organismo

La clave para entender el papel del transporte de bicarbonato (HCO₃) en los mamíferos es que el CO₂ es un ácido conjugado, formando ácido carbónico en presencia de H₂O (catalizada por la enzima anhidrasa carbónica), mientras que HCO₃ es una base. El CO₂ se difunde libremente a través de las bicapas lipídicas de las membranas biológicas. Una fuerte evidencia indica que las proteínas Rh acuaporina-1 y los glóbulos rojos facilitan el flujo de CO₂ transmembrana. En contraste con el CO₂, el HCO₃ no es capaz de difundirse a través de bicapas de lípidos, por lo que

requiere de proteínas de transporte de bicarbonato de membrana integral para atravesar las membranas celulares. El equilibrio de CO_2/HCO_3 forma el sistema tampón de pH, tanto dentro como fuera de las células (Fig. 1). Además, los transportadores de membrana de bicarbonato contribuyen a la eliminación de CO_2 respiratorio y están involucrados en la regulación del volumen celular. El control estricto del movimiento de HCO_3 a través de las membranas celulares es fundamental (Gorbatenko *et al.*, 2014).

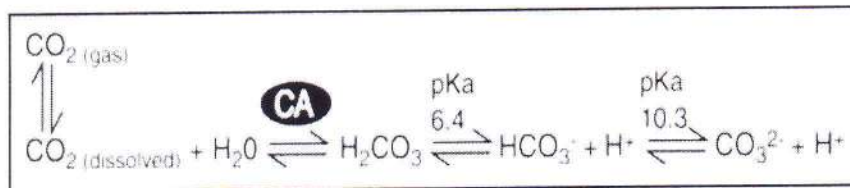


Fig. 1. Labilidad del pH. El pH es equilibrio químico entre el bicarbonato (HCO_3) y el carbonato (CO_3^{2-}) y el ácido carbónico (H_2CO_3). El ácido carbónico se puede convertir en agua y CO_2 por acción de la enzima Anhidrasa Carbónica (CA). Finalmente CO_2 disuelto está en equilibrio con CO_2 gaseoso, en las interfaces de aire pulmonares. El pKa (factor regulador de pH) (6,4) favorece el equilibrio CO_2/HCO_3 (Alka y Casey, 2014).

2.2.1.6. Dosis y vía de administración

El bicarbonato de sodio puede ser administrado a una dilución hipertónica del 2,1%, vía endovenosa; la cual se administrará a dosis de 0,17 g/kg (equivale a 36 mmol/kg) (Robey *et al.*, 2009) y (Keidan *et al.*, 2012). Las dosis de bicarbonato de sodio deberán individualizarse según las necesidades y condiciones del paciente, ya que puede provocar intoxicación por ingestión (Dosis letal media = 7,3 g/kg) e inhalación (Dosis letal media = > 4,74 mg/L) (Sumano y Ocampo, 2006).



2.2.1.7. Reacciones secundarias

La excesiva administración de bicarbonato de sodio puede producir alcalosis metabólica y respiratoria, hipernatremia, cálculos urinarios, paro cardiaco, además cuando se administra por vía oral puede provocar distensión gástrica por gas (Sumano y Ocampo, 2006).

2.2.2. Bicarbonato de sodio y sus implicaciones en el cáncer mamario

Las investigaciones actuales ponen a prueba la hipótesis de que la neutralización la invasión neoplásica se logra con el uso de NaHCO_3 , que inhibirá eficazmente el pH ácido de las neoplasias mamarias; por lo tanto, reducirá la incidencia de metástasis espontáneas. El NaHCO_3 revierte satisfactoriamente el pH extracelular (pHe) y posteriormente el pH intracelular (pHi) ácido en las neoplasias y no afecta al pHe de los tejidos normales (Silva *et al.*, 2009). Investigaciones preliminares sobre los posibles mecanismos de la carcinogénesis, mostraron que la liberación del principio activo de la catepsina "B" en el espacio extracelular incrementó significativamente por condiciones ácidas; por lo tanto, la terapia con NaHCO_3 puede actuar inhibiendo la liberación de esta importante proteasa que se encarga de la remodelación ácida de la membrana celular (Robey *et al.*, 2009).

2.2.2.1. Las neoplasias mamarias y el transporte de bicarbonato

El bicarbonato (HCO_3) tiene un lugar central en la fisiología animal como el producto de desecho de la producción de energía mitocondrial y por su papel en tampón de pH en todo el cuerpo. Debido a que el bicarbonato es impermeable a las membranas celulares, las proteínas de transporte de bicarbonato (Fig. 2) son necesarias para permitir el control de los niveles de bicarbonato a través de membranas celulares y de esta manera lograr alcalinizar el pH celular. El transporte de bicarbonato defectuoso conduce

a enfermedades, incluyendo la acidosis sistémica, disfunción cerebral, cálculos renales, cáncer e hipertensión. Los niveles de expresión alterados de transportadores de bicarbonato en pacientes con cáncer de mama sugieren un papel importante de estos transportistas en el cáncer. En las neoplasias mamarias esta sobre regulado el transportador de membrana de bicarbonato SLC_{4A7} (Alka y Casey, 2014).

2.2.2.2. SLC_{4A7} (Solute Carrier Family 4 Member 7)

SLC_{4A7} es una proteína de membrana celular, pertenece al grupo SLC₄ con las que comparte homología de secuencia y media el transporte de bicarbonato. Los transportadores de membrana de bicarbonato de la familia SLC₄ juegan un papel central en la homeostasis del pH en una amplia variedad de tipos de células (Gorbatenko *et al.*, 2014). Características del transportador de membrana de bicarbonato SLC_{4A7}, se describen en la Tabla 1.

En los portadores de genes de susceptibilidad al cáncer de mama, se asoció significativamente con el receptor de estrógeno positivo (ER). Esto sugiere una posible relación con la señalización de ER, que también puede ser la base de la aparente dependencia de la asociación de cáncer de mama. En este sentido, es interesante observar que la expresión de SLC_{4A7} aumenta para realizar la actividad de extrusión de las células acidas del cáncer (Chen *et al.*, 2012).

Tabla 1. Características del transportador de membrana de bicarbonato SLC4₇.

Nombre del gen	Tipo de transportador	Distribución en los tejidos	Enfermedades que causa la expresión génica aberrante de SLC4 ₇
SLC4A7	Cotransportador	Testículos, cerebro y corazón	Ceguera, problemas auditivos y neoplasias mamarias

(Romero *et al.*, 2014).

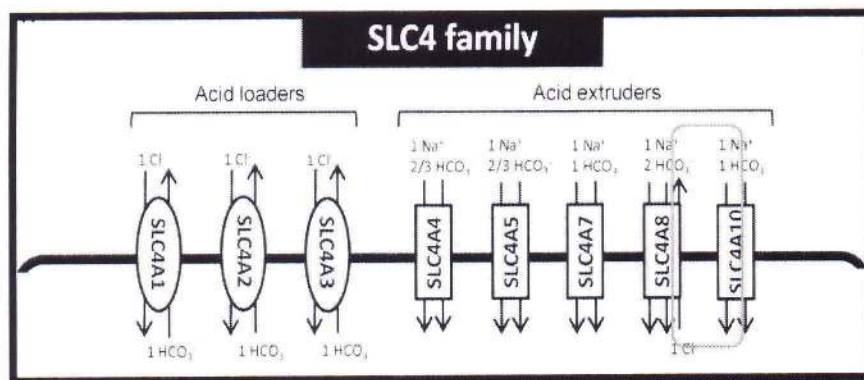


Fig. 2. Modelo esquemático de los transportadores de HCO₃⁻ de la familia SLC₄. En el lado izquierdo la imagen muestra los SLC₄ cargadores de ácido (Acid loaders) y en el lado derecho muestra los SLC₄ extrusores de ácido (Acid extruders) (Romero *et al.*, 2014).

2.2.2.3. Funciones del transportador de membrana SLC4A7

La función principal de SLC4A7 es la de extruir las cargas de ácido intracelulares de las células neoplásicas de las neoplasias mamarias y con ello, alcalinizar el pH_i (Boedtkjer *et al.*, 2013). SLC4A7 también se expresa en las células endoteliales de la pared vascular, por lo que podría mantener la capacidad de respuesta vasomotora y posiblemente la estructura arterial (Boedtkjer y Aalkjaer, 2013). Es concebible que SLC4A7



pueda también, afectar negativamente el desarrollo del cáncer mamario, mediante la reducción de la perfusión sanguínea de las neoplasias mamarias. Se esperaría que los mecanismos eficientes de extrusión ácido por acción de SLC_{4A7} en las células endoteliales de los vasos neoplásicos se logren con la alcalinización del pH (Gorbatenko *et al.*, 2014).

La función de SLC_{4A7} en las neoplasias mamarias es la de extruir las cargas de ácido intracelulares de las células neoplásicas y lograr el control global del pH, introduciendo el Na⁺ HCO₃ (Boedtkjer *et al.*, 2013). Directamente SLC_{4A7} se encuentra elevado en tejido de cáncer de mama, debido a que dicho transportador de membrana se encuentra alcalinizando las proteínas del citoplasma celular. La asociación de todo el genoma con el padecimiento de cáncer de mama se ha vinculado con el Gen SLC_{4A7}, a medida que el SNP (Polimorfismo de nucleótido único) se encuentra en la región no traducida del gen, el riesgo probablemente se asocie con la regulación de la expresión génica aberrante, dando lugar a la carcinogénesis (Alka y Casey, 2014).

2.3. NEOPLASIAS MAMARIAS

2.3.1. Estructura y función de la glándula mamaria en la perra

La glándula mamaria es una glándula sudorípara modificada y agrandada, cuya función específica es la producción de secreción láctea y lactación. Es una estructura tubuloalveolar compuesta, con alvéolos secretorios revestidos por un epitelio simple y rodeados por células mioepiteliales (Eurell y Frappier, 2006).

En los caninos, las glándulas mamarias son normalmente diez y están repartidas en dos cadenas de cinco mamas cada una, que se extienden desde la parte caudal de la región pectoral hasta la región inguinal y se designan según su localización como: torácicas (dos craneales y dos

caudales), abdominales (dos craneales y dos caudales) e inguinales (dos). Los pezones son cortos y sus vértices presentan de seis a doce orificios pequeños, llamados conductos excretorios. Las glándulas mamarias están irrigadas por las arterias y venas epigástricas superficiales craneales y caudales; en cuanto al drenaje linfático, participan los nódulos linfáticos axilares e inguinales (Sisson y Grossman, 1982).

2.3.2. Etiopatogenia

La etiopatogenia de las neoplasias mamarias en caninos es multifactorial (Hermo *et al.*, 2005), como se denota seguidamente:

2.3.2.1. Factores hormonales

Los estrógenos y la progesterona son hormonas sexuales necesarias para el desarrollo y maduración de la glándula mamaria normal (Sorenmo *et al.*, 2013). Evidencias sugieren que la hipófisis de perras con neoplasias mamarias, secretan más hormona del crecimiento (somatotropina) y menos hormona folículo estimulante (FSH) en comparación a perras normales (Ziller, 2004).

Investigaciones recientes muestran que los estrógenos tienen efectos genotóxicos directos que aumentan las mutaciones e inducen a la aneuploidia de las células normales de la glándula mamaria (Sorenmo *et al.*, 2013); mientras que los efectos tumorogénicos de la progesterona inducen a la sobreproducción de la hormona del crecimiento (GH) y de los receptores de la hormona de crecimiento (GHR). GH tiene efectos directos estimulantes sobre el epitelio glandular mamario, así como efectos indirectos al aumentar en los niveles sanguíneos la IGF-I (Insulina factor de crecimiento I) e IGF-II (Insulina factor de crecimiento II), los cuales podrían estimular la carcinogénesis (Mol *et al.*, 1997). La administración de progestágenos se asocia con incremento en la aparición de neoplasias



mamarias benignas en la perra y malignas en la gata (Stovring *et al.*, 1997).

Las hormonas sexuales esteroideas tienen sus principales efectos sobre las células de la glándula mamaria en las primeras fases de la carcinogénesis (iniciación y/o promoción) en la perra, que se sostiene por la pérdida del soporte protector de la esterilización después del segundo ciclo estral y por la presencia de altas proporciones de receptores de estrógenos y progesterona en los tejidos mamarias malignos (50%) y en las lesiones metastásicas (Withrow y Vail, 2007).

Estudios retrospectivos han encontrado una concentración significativamente baja de receptores de estrógenos y progesterona en el tejido normal de las tres glándulas craneales con respecto de las dos glándulas caudales, lo cual se correlacionaría con una mayor incidencia de neoplasias en el último par de mamas. Aproximadamente dos tercios de las neoplasias mamarias en perras ocurren en las glándulas abdominales caudales e inguinales, mientras que un cuarto a la mitad de los perros afectados tienen múltiples glándulas involucradas (Ziller, 2004).

La prolactina, una hormona importante para el desarrollo del tejido mamario, ha sido examinada en las neoplasias mamarias caninas, encontrándose niveles significativamente más altos en los tejidos y en el suero de las neoplasias malignas que en el tejido mamario normal (Queiroga *et al.*, 2005).

2.3.2.2. Factores genéticos

Múltiples pruebas en animales de experimentación y en el hombre indican que las alteraciones genéticas tienen gran importancia en el desarrollo y progresión de neoplasias mamarias. Un primer tipo de alteración sería a través de protooncogenes celulares, que mediante mutaciones se tornan

en oncogenes activados iniciadores de una enfermedad neoplásica. El segundo tipo de alteración incluye la pérdida o inactivación de un gen supresor de la neoplasia. Tanto en humanos como en animales, el gen supresor más estudiado es el p53, el cual en circunstancias normales codifica para controlar la división celular y suprimir la tumorigénesis. Las mutaciones del gen p53 podrían influir en el desarrollo de neoplasias mamarias caninas y contribuir en el pronóstico de malignidad (Ziller, 2004).

Una investigación en cáncer mamario canino encontró que 3 de 10 y 6 de 40 cánceres primarios contenían mutaciones del p53, en un perro portador de una mutación en la línea germinal (Chu *et al.*, 1998) (Veldhoen *et al.*, 1999). En otra investigación el 17% de 69 carcinomas mamarias caninos presentaron una mutación del gen p53, múltiples análisis indicaron que esta mutación confería un incremento en el riesgo de recidiva y muerte por la neoplasia mamaria (Wakui *et al.*, 2001).

Alteraciones de un segundo gen supresor neoplásico, BRCA1, el cual es responsable de parte de los cánceres de pecho hereditarios en humanos, ha sido encontrado en algunos cánceres mamarias caninos (Pérez *et al.*, 1995); (Nieto *et al.*, 2003). En un gran estudio sueco se han encontrado expresiones del gen BRCA₁ en neoplasias malignas y del gen BRCA₂ en neoplasias mamarias metastásicas asociados a un alto riesgo en Spaniels ingles springer (Sorenmo *et al.*, 2013).

Un buen número de genes están involucrados en la transmisión normal de señales promotoras del crecimiento de neoplasias mamarias desde la superficie celular al núcleo celular (p. ej., Las proteínas RAS, que son un tipo de proteína señalizadoras (Castagnaro, 1995); (Mayr *et al.*, 1998). Las proteínas RAS tienden a estar sobre expresadas en muchas neoplasias mamarias en humanos, en los estudios realizados a las neoplasias mamarias caninas utilizando análisis de PCR (reacción en cadena de la

polimerasa) encontraron que estas proteínas se expresaban más frecuentemente en neoplasias benignas (50%) que en los malignos (19%) (Rungsipipat *et al.*, 1999). Además se ha evaluado la expresión de la proteína c-erbB-2 en neoplasias mamarias malignas (Dutra *et al.*, 2004).

2.3.2.3. Otros factores

Las rutas de apoptosis también han sido exploradas como contribuyentes de la carcinogénesis mamaria. En un estudio de neoplasias mamarias en humanos y caninos se encontraron incrementados los patrones de expresión de las proteínas antiapoptóticas (bcl-2, bcl XI) y un significativo descenso de la expresión de las proteínas proapoptóticas (Bax, caspase 8 y 3) (Kumaraguruparan *et al.*, 2006).

La inducción de enzimas ciclooxigenasa-2 (COX-2) que se piensa que puede estar involucrada en la carcinogénesis en el pecho humano, también ha sido evaluada en el tejido mamario canino normal, benigno y maligno (Withrow y Vail, 2007). La COX-2 no es expresada por el tejido normal pero aparece incrementada su expresión en neoplasias benignas (24%) y malignos (56%), indicando un posible rol en la tumorigénesis (Doré *et al.*, 2003).

La obesidad temprana en las perras contribuye a la aparición de neoplasias mamarias. Las dietas ricas en grasas inducen a un aumento de la tasa de estrógeno y prolactina (Pérez *et al.*, 1998). La obesidad se asocia con una disminución de la concentración de globulina fijadora de hormonas sexuales y por lo tanto aumentan los estrógenos en el torrente sanguíneo; además, los tejidos adiposos pueden aumentar la producción de estrógeno a través de la conversión de la aromatasa mediada por los andrógenos (Sorenmo *et al.*, 2013).

2.3.3. Ciclo celular y pasos de la carcinogénesis

Los organismos multicelulares organizan sociedades especializadas que cooperan para promover la supervivencia del mismo. En este modelo, la división celular, la proliferación y la diferenciación están estrictamente controladas para crear un equilibrio entre el nacimiento normal de la célula y su muerte natural. La alteración de estos mecanismos homeostáticos normales puede llevar a la proliferación descontrolada o a la pérdida de la muerte apropiada, llevando a las células normales a adquirir un fenotipo maligno. El ciclo celular asegura un proceso regulado de replicación del ADN, antes de que ocurra la división celular. La célula responde a las señales de crecimiento y medioambientales a lo largo del ciclo celular. Los componentes del ciclo celular que tienen un efecto estimulador incluyen a las ciclinas y a las quinasas dependientes de las ciclinas. Las influencias negativas para la carcinogénesis provienen de una serie de puntos de control que responden a estímulos externos, esto incluye genes supresores de neoplasias como el p53 (guardián del genoma que induce a la apoptosis), y también genes implicados en la reparación del ADN. Consecuentemente hay un número de salvavidas dentro del ciclo celular para asegurar que las células normales sean producidas durante la división celular y que el ADN sea replicado con precisión (Withrow y Vail, 2007).

El proceso de formación de una neoplasia es muy complejo e involucra diversos estadios y múltiples mecanismos (Fig. 3), en el que las células adquieren una característica agresiva, sin control de la regulación normal e independiente de la información genética que regula la diferenciación celular.

Antes de formar una neoplasia, las células experimentan un proceso de transformación o cambio genético que les permite multiplicarse en



forma indefinida debido a la alteración de los mecanismos de control del crecimiento (Ziller, 2004). Los pasos de la carcinogénesis se describen utilizando el modelo de "Iniciación, Promoción y Progresión" (IPP), una mutación genética dota a una célula somática con un ilimitado potencial replicativo, o con otras ventajas a nivel de supervivencia o crecimiento, con respecto a otras células de su medio ambiente (Iniciación). Por sí sola, esta mutación no es suficiente para dar lugar a una neoplasia, ya que la célula sigue estando limitada por factores ambientales. Una segunda mutación (o una serie de mutaciones) aumenta más la capacidad de la célula neoplásica para competir con las vecinas en este entorno, llevando este potencial de expansión a una tasa neoplásica reconocible (Promoción). Por último, una tercera serie de mutaciones refuerza el potencial de las células malignas (invasión, destrucción del tejido y metástasis) que conducen a la enfermedad clínica (Progresión) (Withrow y Vail, 2007).

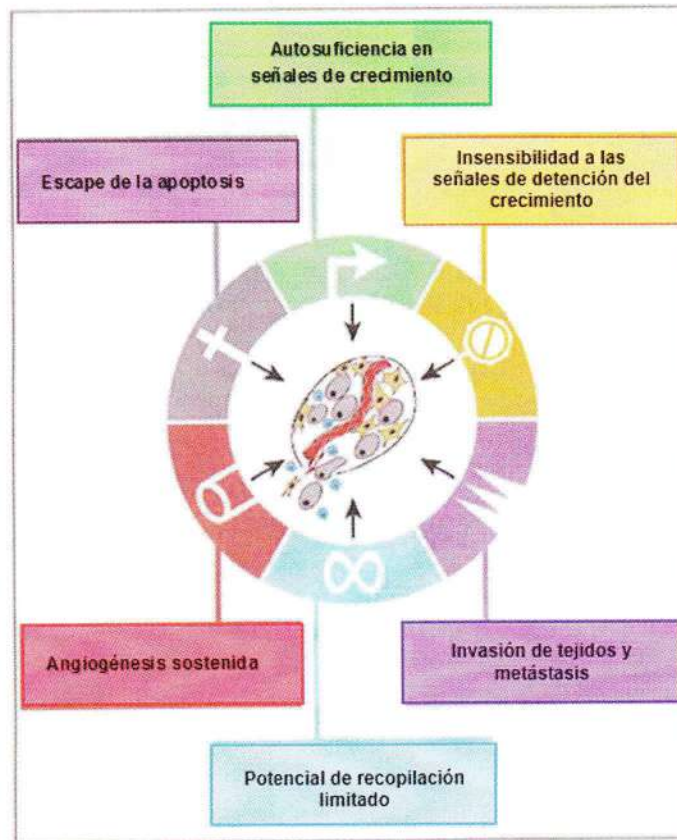


Fig. 3. Características adquiridas del cáncer. La mayoría, si no todos las neoplasias, tienen la capacidad de adquirir el mismo conjunto de características funcionales durante su desarrollo, aunque sea a través de múltiples estrategias mecánicas (Withrow y Vail, 2007).

2.3.4. Características de las neoplasias mamarias

Una característica unificadora de las neoplasias, es que poseen un pH alterado notablemente (ácido) en comparación con los tejidos normales. Esto refleja que las neoplasias comparten varias propiedades fenotípicas con implicaciones para el pH intra y extracelular. Estos incluyen: un cambio metabólico en la mayoría de las células cancerosas hacia la

producción de ácido, lo que se refleja tanto en la señalización oncogénica y en el desarrollo de la hipoxia en las regiones pobremente perfundidas de las neoplasias (Gorbatenko *et al.*, 2014).

El pH ácido parece estimular el comportamiento invasivo y el aumento de la supervivencia de las células neoplásicas, ya sea en el neoplasia primaria o en el sitio metastásico. El pH extracelular (pHe) de las neoplasias malignas es ácido, en el intervalo de 6,5 a 6,9, mientras que el pHe de los tejidos normales es significativamente más alcalino, 7,2 a 7,5.

Los modelos experimentales de cáncer in vivo han demostrado que las neoplasias malignas exportan ácido del parénquima circundante. Estudios anteriores in vitro señalan que las invasiones de células neoplásicas pueden ser estimuladas por condiciones ácidas, debido a la acción de proteasas lisosomales (catepsina B) del metabolismo glicolítico (Robey *et al.*, 2009).

2.3.5. Metástasis de las neoplasias mamarias caninas

La metástasis de las neoplasias mamarias se define como la proliferación de las células neoplásicas presentes en la glándula mamaria a lugares secundarios distantes (o de orden superior), donde se desarrollan para formar una masa macroscópica. Está implícito en este proceso la presencia de una neoplasia primaria y no dependen de la ruta de diseminación (vía linfática y/o sanguínea), el proceso de metástasis ocurre por la realización de una serie de eventos por etapas (Fig. 4), para que este proceso se dé, una célula neoplásica debe dejar el lugar de la neoplasia primaria, atravesar la membrana basal del mismo y luego pasar a través o entre las células endoteliales para entrar en la circulación (extravasación). Mientras se encuentre en la circulación, las células neoplásicas deben ser capaces de resistir el "anoikis" (muerte celular



programada, asociada con pérdida de contacto celular), evadir el reconocimiento inmune y estrés físico y eventualmente detenerse en órganos distantes. En el órgano distante, la célula neoplásica debe dejar la circulación y sobrevivir al microambiente hostil del tejido extraño, este órgano diana puede ser permanente o temporal para la metástasis. En ambos casos, la célula neoplásica permanece inactiva durante un periodo prolongado de su vida antes de moverse a su localización final. Tras el letargo, las células neoplásicas reciben señales para proliferar, crear nuevos vasos sanguíneos (angiogénesis) o conquistar vasos sanguíneos existentes y entonces crecer con éxito dentro de lesiones metastáticas visibles. Es probable que una mayor progresión se asocie con la repetición de este proceso y el desarrollo de la metástasis desde la metástasis (Withrow y Vail, 2007). Los sitios de metástasis más frecuentes son los ganglios linfáticos regionales y pulmones, otras áreas de metastatización son las glándulas adrenales, riñones, corazón, hígado, hueso, cerebro y piel (Fossum, 2009).

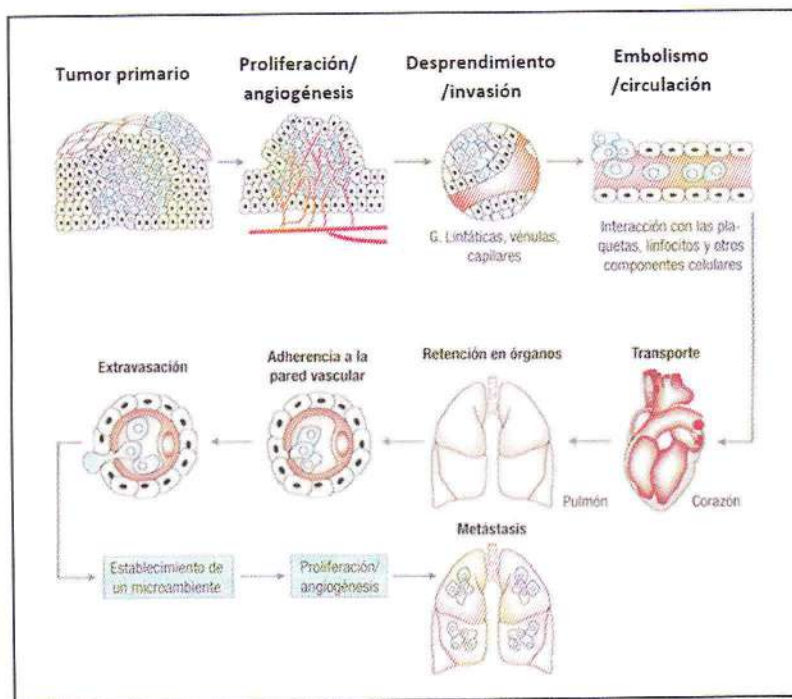


Fig. 4. Principales pasos en la formación de la metástasis. Transformación celular y crecimiento de la neoplasia (Withrow y Vail, 2007).

2.3.6. Clasificación histológica y nomenclatura de las neoplasias mamarias

Es importante diferenciar una neoplasia benigna de una maligna, ya que su clasificación influirá notoriamente en el tratamiento adecuado y pronóstico de la enfermedad. Aproximadamente el 35 a 50% de las neoplasias mamarias caninas son malignas (Fossum, 2009).

Las neoplasias benignas no causan la muerte del individuo a menos que su localización impida alguna función vital del organismo. Se caracteriza por su crecimiento lento, generalmente es encapsulado, de abundante estroma, creciendo por expansión, raras veces presentando necrosis y no se propagan a órganos distantes. Sus células son muy

diferenciadas y se asemejan al tejido que las originó, el tamaño celular es uniforme, observándose pocas células en estado de mitosis, presentando un núcleo con cromatina y nucleolo normal. Las células desprendidas de neoplasias benignas y que alcanzan la circulación sanguínea no son viables en sitios u órganos distantes (Ziller, 2004). No solo las neoplasias mamarias malignas, muestran aneuploidia, sino que también las neoplasias mamarias benignas la muestran reflejando su potencial de su progreso hacia la malignidad (Pérez *et al.*, 2001).

Las neoplasias malignas son aquellas que ponen en riesgo la vida del huésped debido a su rápido crecimiento. Poseen escaso estroma y se caracterizan por presentar un crecimiento de tipo infiltrativo. Involucran, en general, células con pobre diferenciación que invaden temprana y rápidamente cualquier tejido adyacente, excepto el tejido cartilaginoso, interfiriendo por compresión o sustitución la funcionalidad de los órganos afectados; además, pueden extenderse a distancia o metastizar y recidivar incluso después de ser extirpados. El cáncer es la forma clínicamente maligna de la enfermedad neoplásica. En las neoplasias malignas pueden observarse áreas hemorrágicas debido a la ruptura de vasos sanguíneos, de necrosis por la isquemia del tejido menos irrigado o acúmulo de material mucoide producido por tejidos embrionarios (Ziller, 2004).

La nomenclatura de las neoplasias mamarias depende de si su origen es epitelial o mesenquimático. Las neoplasias mesenquimáticas son clasificadas según su histogénesis; al tipo celular benigno se le adiciona el sufijo oma, mientras que a las neoplasias malignas el término sarcoma. Las neoplasias epiteliales se clasifican en base a su patrón histológico; las neoplasias epiteliales benignas que derivan de cualquier epitelio se denominan papilomas. Si presentan un crecimiento infiltrativo y otros

caracteres malignos se les denomina carcinomas. Las neoplasias epiteliales que presentan un patrón glandular o que derivan de estructuras glandulares, sin necesariamente tener aspecto glandular, se denominan adenomas si son benignas y adenocarcinomas si son malignas. Existen además otras nomenclaturas especiales que generalmente corresponden a características propias y únicas de la neoplasia de la glándula mamaria, como es el caso de la neoplasia mixta mamaria o el carcinoma inflamatorio (Yildirim y Gurel, 2012).

2.3.7. Descripción de las principales neoplasias mamarias en caninos

2.3.7.1. Neoplasias malignas - Carcinomas

El carcinoma de las glándulas mamarias es una de las neoplasias más frecuentes en las perras (Shafiee *et al.*, 2013). Estas neoplasias espontáneas son muy parecidos a los de los humanos, presentando similitudes clínicas e histopatológicas, pero la tasa de incidencia entre las perras es 3 veces mayor que en las mujeres (Egenvall *et al.*, 2005). La característica de malignidad incluye amontonamiento celular, variabilidad en el tamaño y la forma celular y en el tamaño nuclear y además presenta un nucléolo grande y prominente (Fig. 5) (Withrow y Vail, 2007).

En general, los carcinomas tienen mejor pronóstico que los sarcomas. El 90% de las neoplasias mamarias en el canino son de tipo epitelial y sólo el 10% restante corresponden a neoplasias mixtas y sarcomas. Los carcinomas papilares o tubulares tienen mucho mejor pronóstico que los sólidos o anaplásicos; y dentro de todos los carcinomas los simples crecen de manera infiltrativa y tienen peor pronóstico que los complejos, los cuales crecen de forma más expansiva (Philibert *et al.*, 2003).

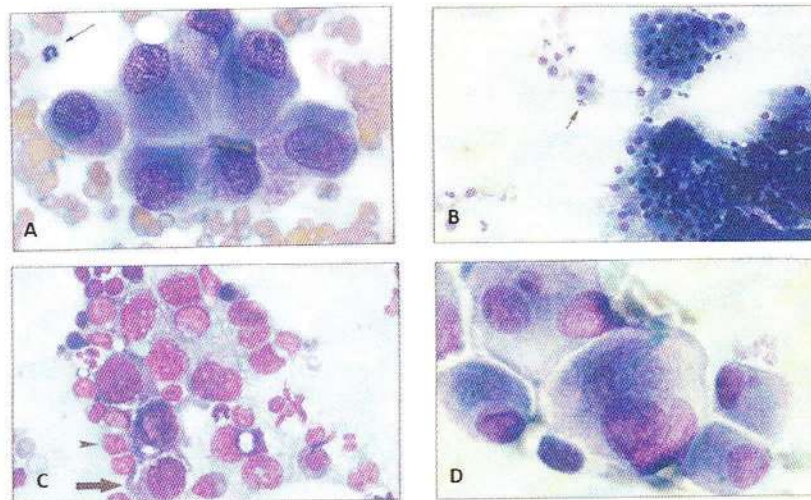


Fig. 5. Carcinoma de la glándula mamaria: (A), Obsérvese que las células tienen un nucléolo grande y múltiple y están organizadas en una formación acinar; (B), Aspirado de un carcinoma pulmonar. Las células aparecen agrupadas y en monocapa, indicando que son de origen epitelial. La flecha señala un neutrófilo; (C), Las células epiteliales están presentes (flecha), son pequeños linfocitos de apariencia normal (cabeza de flecha); (D), Células carcinomatosas, con características de malignidad, incluyendo la forma nuclear, tamaño de célula variable y células multinucleadas con núcleos de varios tamaños (Withrow y Vail, 2007).

- Adenocarcinoma tubular

Corresponde al tipo más común de carcinomas de glándula mamaria en caninos. El tipo simple, el cual ocurre en forma bastante frecuente en el perro, generalmente muestra una disposición de células epiteliales dispuestas en túbulos. Cerca de la mitad de estas neoplasias muestran además rasgos papilares, sólidos y/o escamosos. El pleomorfismo y la actividad mitótica son sumamente variables y la presencia de necrosis es común. La diferenciación histológica entre algunos adenocarcinomas tubulares y algunas lesiones adenomatosas benignas puede ser muy difícil, ya que las lesiones benignas pueden mostrar también alta actividad mitótica o simular crecimiento invasivo. El tipo complejo presenta una disposición preferentemente tubular, compuesto por células epiteliales y mioepiteliales. Las células neoplásicas son de aspecto cuboidal y se ordenan formando columnas, presentando a veces citoplasma vacuolado (Ziller, 2004).

- **Adenocarcinoma papilar**

Con frecuencia, es de grado II (grado moderado) en una escala de I a III (Withrow y Vail, 2007). El de tipo simple es frecuente en el perro, las células columnares o cuboidales se disponen en forma de papilas pedunculadas o sésiles. El estroma de las papilas es escaso. El pleomorfismo y la actividad mitótica varían de moderada a alta. Los carcinomas bien diferenciados deben ser distinguidos de lesiones papilares benignas en los ductos. El tipo complejo es raro de encontrar en el perro; la disposición es similar al tipo simple, encontrándose células de epitelio luminal y mioepiteliales. Deben diferenciarse de adenomas de tipo complejo (Ziller, 2004).

- **Carcinoma sólido**

En el tipo simple, las células se disponen en hojas, masas o cordones. Sus células son del tipo de epitelio luminal o mioepiteliales, algunas de ellas con citoplasma vacuolar. El grado de pleomorfismo y mitosis varía de moderado a alto. En el tipo complejo, las células epiteliales y mioepiteliales se disponen de forma similar al tipo simple, predominando las células con citoplasma vacuolado (Hampe y Misdorp, 1974).

- **Carcinoma de células fusiformes**

Esta neoplasia está formado por células mioepiteliales bastante marcadas, difíciles de diferenciar de los carcinomas sólidos del tipo simple y de fibrosarcomas (Ziller, 2004).

- **Carcinoma anaplásico**

Este tipo de neoplasia muestra un tejido difuso compuesto por grandes células pleomórficas, algunas multinucleadas, mostrando un núcleo bizarro rico en cromatina. Se aprecia gran cantidad de mitosis. El

citoplasma es eosinofílico y a veces vacuolado. Cuando es muy indiferenciado celularmente es difícil reconocer su origen (Hampe y Misdorp, 1974).

- **Carcinoma mamario mucinoso**

El carcinoma mucinoso de la mama, es una forma poco frecuente de carcinoma ductal invasivo (cáncer que comienza dentro del conducto lácteo y se propaga fuera de él). Representa cerca del 2-3% de todos los casos de neoplasias mamarias, se forma a partir de células anómalas que “flotan” en acumulaciones de mucina, uno de los principales componentes de la sustancia viscosa y escurridiza conocida como moco. En el carcinoma mucinoso, la mucosidad se convierte en una parte principal de la neoplasia y rodea las células del cáncer de mama, tiene menos probabilidad de propagarse a los ganglios linfáticos que otros tipos de cáncer de mama (Withrow y Vail, 2007).

2.3.7.2. Neoplasias malignas - Sarcomas

- **Osteosarcoma**

Es un tipo de sarcoma compuesto de tejido neoplásico óseo. Generalmente la matriz ósea es más densa en el centro de la neoplasia y las áreas celulares se sitúan en la periferia. Son frecuentes las áreas hemorrágicas y focos hemorrágicos quísticos. Las células neoplásicas son pleomórficas, con núcleos redondos e hiper cromáticos, abundando las mitosis (Hampe y Misdorp, 1974).

- **Fibrosarcoma**

Neoplasia compuesta por fibroblastos inmaduros con escasa cantidad de fibras colágenas. Las células neoplásicas son pleomórficas, con núcleos redondos e hiper cromáticos y abundantes mitosis. En

algunas neoplasias puede haber una disposición celular concéntrica alrededor de vasos sanguíneos (Hampe y Misdorp, 1974).

- **Carcinosarcoma (neoplasia mixta maligna)**

Esta neoplasia está compuesta de células morfológicamente parecidas a células de epitelio luminal y/o mioepiteliales, junto con elementos tisulares de tejido conectivo inmaduro. Pueden reconocerse componentes de todos los tipos de carcinomas y de sarcomas. El diagnóstico diferencial de este tipo de neoplasia se dificulta al tener similitud morfológica con neoplasias mixtas benignas y carcinomas de tipo complejo (Hampe y Misdorp, 1974).

- **Sarcoma de mastocitos (mastocitoma)**

Es la proliferación neoplásica de los mastocitos (Fig. 6) (Withrow y Vail, 2007). Constituye el 6% de las neoplasias caninas en general y entre un 7 y 20% de las neoplasias cutáneas. La etiología puede deberse a factores hereditarios, víricos e inflamatorios. La masa neoplásica suele estar bien definida y puede estar eritematosa, alopécica, ulcerada o con apariencia de piel normal. Puede presentarse de forma multinodular cutánea y en casos avanzados, las neoplasias pueden crecer hasta más de 30 cm de diámetro o aparecer como una inflamación difusa de amplia extensión cutánea. La presencia de prurito es variable (Cartagena, 2011). El mastocitoma en el perro se da comúnmente en piel y tejido subcutáneo. En muchos casos (especialmente los mastocitoma de grado histológico II y III) los ganglios linfáticos regionales se encuentran involucrados pudiendo también existir metástasis a otros órganos como hígado, bazo, médula ósea y sangre. Las metástasis pulmonares en esta neoplasia son excepcionales (Withrow y Vail, 2007).

Los mastocitomas presentan en común fibras de colágeno entre grupos o cordones de células cebadas y eosinófilos abundantes. Es importante tener en consideración tanto el patrón histológico como el grado histológico (Tabla 2); el primero, en este tipo de neoplasias posee una amplia variación; mientras que el segundo, se ha establecido como un importante factor pronóstico que es altamente predictivo tanto del comportamiento biológico como de los resultados clínicos (Fig. 7) (Withrow y Vail, 2007).

Tabla 2. Clasificación histológica de los mastocitomas en el perro (Withrow y Vail, 2007).

Grado	Clasificación de Patnaik	Descripción microscópica
Grado alto (Anaplásico, indiferenciado)	Grado III	Altamente celular, límites citoplasmáticos indiferenciados y polimórficas; mitosis frecuentes, gránulos citoplasmáticos escasos contienen constituyentes bioactivos como la histamina y heparina.
Grado intermedio	Grado II	Células con diferenciación moderada y menor número de mastocitos con granulaciones, siendo escasas las figuras de mitosis.
Grado bajo (Bien diferenciado)	Grado I	Límites citoplasmáticos claramente diferenciados con núcleos regulares y esféricos u ovoides. Mitosis infrecuentes o ausentes, abundantes gránulos citoplasmáticos grandes e intensamente teñidos.

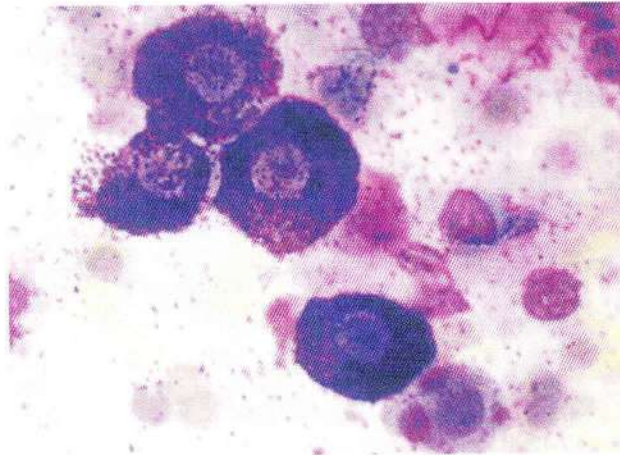


Fig. 6. Aspirado con aguja fina de un mastocitoma en un perro. Observe las células redondas individuales con núcleos ovales que están oscurecidos por una abundancia de gránulos citoplasmáticos finos basófilos. Se aprecian numerosos gránulos de mastocitos en el fondo (Withrow y Vail, 2007).

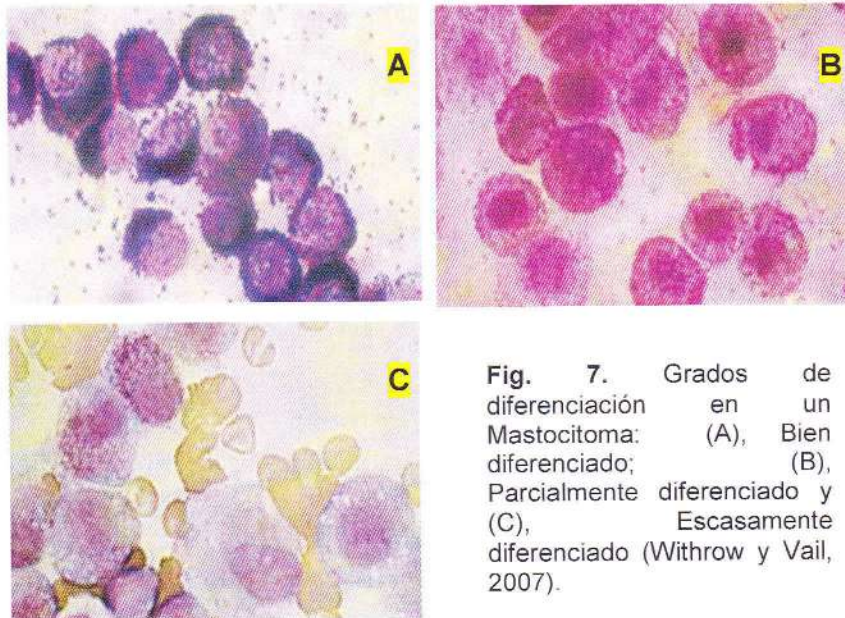


Fig. 7. Grados de diferenciación en un Mastocitoma: (A), Bien diferenciado; (B), Parcialmente diferenciado y (C), Escasamente diferenciado (Withrow y Vail, 2007).

2.3.7.3. Neoplasias benignas o aparentemente benignas

- Lipoma

Los lipomas son neoplasias benignas de tejido adiposo (Fig. 8). Son comunes en perros gerontes y raramente son sintomáticos. Se ubica comúnmente en el tejido subcutáneo del tórax y abdomen, además pueden localizarse en el canal de la médula ósea, la vulva y vagina. El lipoma, dado su carácter benigno puede alcanzar volúmenes considerables, se presenta como nódulos pedunculados, de diferentes tamaños, bien encapsulados y circunscritos, son suaves al tacto y móviles; pueden ser únicos o múltiples. De manera histológica se presentan como adipocitos de difícil diferenciación, con el tejido adiposo normal; sus núcleos son pequeños e indiferenciados y el citoplasma tiene aspecto de grasa normal. La extirpación quirúrgica es normalmente curativa, su transformación en neoplasias malignas es muy rara aunque está descrita la recidiva local (Withrow y Vail, 2007).

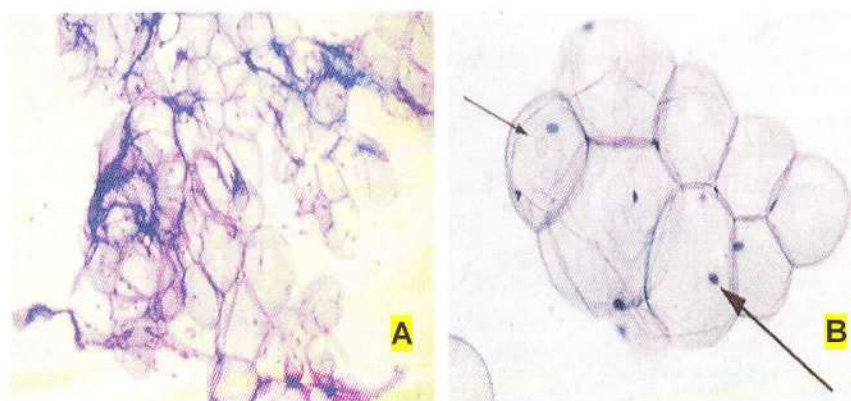


Fig. 8. Aspirado de un adipocitos lipoma (baja magnificación): (A), Obsérvese el núcleo muy pequeño en los en un lipoma y (B), Obsérvese el eritrocito (flecha pequeña) y el núcleo de la célula (flecha grande) ((Withrow y Vail, 2007).

- **Adenoma**

El de tipo simple es muy raro en perras y consiste en células de epitelio secretor ordenadas en túbulos. El tipo complejo es bastante frecuente en perras; está compuesto por células de epitelio secretor junto con células mioepiteliales. Puede ocurrir una superposición de esta neoplasia con fibroadenomas, neoplasias mixtas benignas e hiperplasias lobulares complejas. El diagnóstico diferencial entre adenomas complejos y adenocarcinomas complejos puede ser difícil (Hampe y Misdorp, 1974).

- **Papiloma**

El papiloma de conductos es una neoplasia formada por células epiteliales de revestimiento y con estroma conjuntivo, que crecen formando papilas (Hampe y Misdorp, 1974).

- **Fibroadenoma**

Neoplasia constituida por células glandulares junto con tejido conjuntivo originado de la misma glándula, asemejando tejido fibrilar. De acuerdo a su ubicación existen tipos pericanalicular e intracanalicular, y dentro de éstos últimos el tipo no celular y tipo celular (Hampe y Misdorp, 1974).

2.3.8. Diagnóstico

2.3.8.1. Hallazgo al examen físico

Las neoplasias mamarias caninas se manifiestan clínicamente de forma muy variable, pudiendo ser únicos o múltiples, en los casos múltiples pueden ser del mismo o diferente tipo histológico (Herms *et al.*, 2005); (Fossum, 2009). Se presentan como un nódulo único (en más de la mitad de los casos) o múltiple en las glándulas mamarias, desarrollándose

simultáneamente o subsecuentemente (Cartagena, 2011). Las neoplasias pueden estar asociadas con el pezón o más a menudo con el tejido glandular. De forma desigual del 65 al 70% de las neoplasias caninas se sitúan en las glándulas abdominales caudales e inguinales, probablemente debido al gran volumen del tejido mamario de esas glándulas. Clínicamente en los animales con neoplasias mamarias benignas, la neoplasia es pequeña, bien circunscrita y firme a la palpación. Los signos clínicos de malignidad incluyen crecimiento rápido, límites lesionales mal definidos, fijación a la piel o a los tejidos circundantes, ulceración y/o inflamación. La presencia de uno o más de estos signos puede indicar un incremento del riesgo de un crecimiento maligno subyacente (Withrow y Vail, 2007).

El carcinoma inflamatorio (CI) tiene una única presentación clínica. Este tipo de neoplasia debe ser sospechado si se presenta un crecimiento rápido, afectando a múltiples glándulas mamarias y a la piel que lo recubre, y caracterizándose por su firmeza, calor, edema, eritema, engrosamiento, y signos de dolor. Una parte o ambas cadenas mamarias pueden estar afectadas. En este tipo de cáncer mamario también puede ocurrir un linfoedema extensivo a un miembro o a los miembros adyacentes. A menudo el diagnóstico de CI puede acompañarse de signos sistémicos como debilidad generalizada (Pérez *et al.*, 2001). Los carcinomas que metastatizan en los ganglios linfáticos inguinales pueden afectar a las estructuras linfáticas pudendas y extenderse a los ganglios linfáticos ilíacos internos. Otras localizaciones comunes de metástasis incluyen los pulmones, hígado, riñones y, menos frecuentemente, hueso (Foale y Demetriou., 2011). Los carcinomas inflamatorios tienen mal pronóstico, la mayoría no pueden ser extirpables quirúrgicamente y si se extirpan, tienden a recidivar en un par de semanas a un mes, después de la cirugía. Un estudio de 33 caninos con carcinoma inflamatorio tuvieron

un tiempo promedio de supervivencia de 25 días después de la cirugía con cuidados paliativos (Pérez *et al.*, 2001).

Por lo general, las perras con metástasis pulmonares no presentan signos respiratorios (Cartagena, 2011), pero se pueden presentar otros signos clínicos de enfermedad, dependiendo del lugar donde asiente la neoplasia primaria y de su tipo histológico y si presenta otros lugares de metástasis (Merlo *et al.*, 2005).

2.3.8.2. Diagnóstico por imagen

La radiología es un método complementario de diagnóstico de gran utilidad en pacientes con neoplasias mamarias, sus indicaciones se basan principalmente en la detección de una neoplasia primaria, la evaluación de la posibilidad de metástasis y en el control evolutivo de la neoplasia. La información aportada por este método, consiste en un detalle descriptivo de la imagen, su ubicación y muchas veces su evolución en el tiempo. Las radiografías torácicas son necesarias porque entre el 25 y 50% de los casos de neoplasias mamarias malignas hacen metástasis en tórax. También puede haber metástasis a distancia, pero son inusuales en ausencia de afectación ganglionar local y/o pulmonar (Merlo *et al.*, 2005).

Deben realizarse radiografías torácicas en los planos lateral derecho e izquierdo [Fig. 9, 10 y 11 (A)] y ventrodorsal para evaluar los pulmones y ganglios esternales por posible metástasis. Las radiografías abdominales permiten evaluar el tamaño de los ganglios linfáticos ilíacos en neoplasias caudales. La ecografía abdominal puede detectar metástasis abdominales. La tomografía computarizada (TC) [Fig. 11 (B)] y la resonancia magnética (RM) pueden facilitar la evaluación de neoplasias invasivas y metástasis (Fossum, 2009).




Fig. 9. Radiografía torácica lateral de perro con neoplasias mamarias. Observe la masa intraluminal en el suelo de la tráquea (flechas) (Withrow y Vail, 2007).

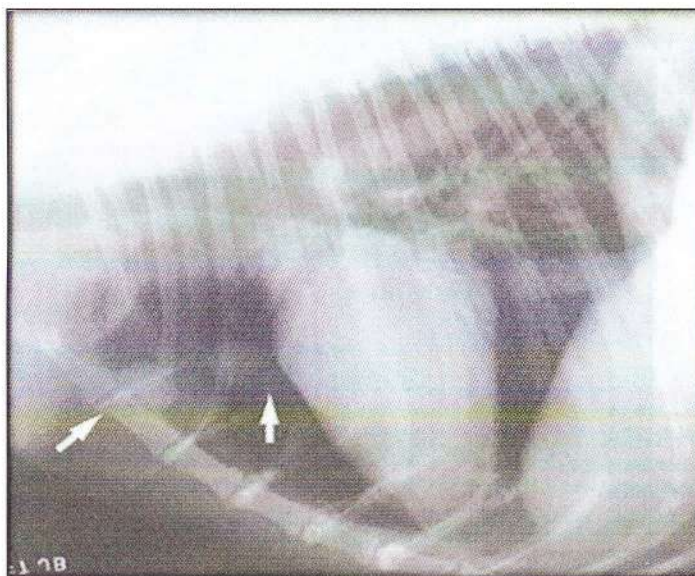


Fig. 10. Radiografía lateral de un Setter irlandés con diagnóstico de osteosarcoma. Observe las dos lesiones esféricas en los lóbulos pulmonares apicales (flechas), el diámetro de estos nódulos se incrementó sólo el 45% en 40 días y reextirparon quirúrgicamente con lobectomía parcial. (Withrow y Vail, 2007).

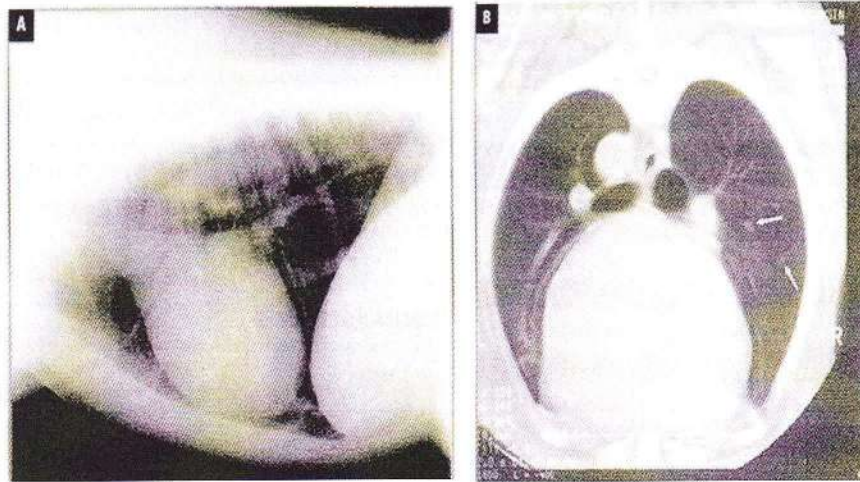


Fig. 11. (A), Radiografía torácica lateral; y (B), su vista de tomografía computarizada correspondiente, obsérvese la pequeña metástasis pulmonar (flechas blancas) (Withrow y Vail, 2007).

2.3.8.3. Técnica radiográfica

Una buena técnica radiográfica es esencial para maximizar la utilidad de las radiografías torácicas y se refiere a un método de alto kilovoltaje (kVp) y bajo miliamparaje (mAs). Un bajo miliamparaje significa poco tiempo de exposición. El tórax tiene un contraste importante y puede resistir un alto kilovoltaje. Los pulmones llenos de aire proporcionan un alto contraste y mejores detalles del pulmón, es por ello que la exposición debe hacerse en plena inspiración. Los miembros anteriores deben ser tirados hacia adelante para evitar la superposición y la cabeza y el cuello son ligeramente extendidos. La rotación del tórax debe ser evitado (Otoni *et al.*, 2010).

Las imágenes radiográficas se producen por las diferentes absorciones de rayos X cuando el haz primario pasa a través del paciente. Algunos fotones de rayos X son absorbidos por el cuerpo y algunos pasan a través de él. La absorción depende del grosor, la densidad física y el número

atómico efectivo del tejido del cuerpo del paciente. Los rayos X que no son absorbidos alcanzan la película radiográfica y determinan la escala de negros y grises de la imagen. La debilidad más grande de las radiografías es la superposición de las estructuras, actualmente la tomografía computarizada y la resonancia magnética han suplantado ampliamente a las radiografías debido a que cuentan con mayor especificidad (Baumann *et al.*, 2004).

2.3.8.3.1. Anatomía radiográfica normal del tórax canino

El tórax se puede dividir en cuatro regiones anatómicas básicas: región extra-torácica, espacio pleural, mediastino y parénquima pulmonar (Otoni *et al.*, 2010).

La región extra-torácica incluye el esqueleto torácico y el tejido blando de la pared torácica y el diafragma. La superficie torácica del diafragma se visualiza cuando se proyecta contra el pulmón lleno de aire y caudalmente a ella la silueta con el hígado (Otoni *et al.*, 2010).

El espacio pleural contiene sólo una cantidad muy pequeña de líquido que normalmente no es visible radiográficamente. Las anomalías como las masas pleurales, hernias abdominales, acumulación de líquido o aire pueden distender el espacio pleural (Otoni *et al.*, 2010).

Estructuras del mediastino normalmente visto radiográficamente incluyen el corazón, la tráquea, la aorta, la vena cava caudal, a veces, el esófago y en los animales jóvenes el timo (Otoni *et al.*, 2010).

La interpretación del parénquima pulmonar es difícil, principalmente debido a la amplia gama en la apariencia de los pulmones normales y la superposición de características radiográficas entre las enfermedades de diferente etiología. Un enfoque práctico inicial es identificar cualquier

aumento o disminución en la opacidad de pulmón y luego determinar la distribución, localización y gravedad de las anomalías detectadas. En la radiografía torácica de canino se deben evaluar los patrones del aumento de la opacidad pulmonar, que son: patrón alveolar, bronquial, vascular, intersticial nodular e intersticial difuso (Otoni *et al.*, 2010); y estos incluyen las siguientes características:

- **Patrón alveolar**

Se ha descrito como un árbol negro con las ramas en una tormenta de nieve. El signo de la silueta, es la incapacidad de distinguir los bordes del corazón, vasos sanguíneos y diafragma, se observa aire en la luz bronquial, rodeado por pulmón opaco y sin aire en los alveolos (Brien, 2002).

- **Patrón bronquial**

Muestra a los bronquios engrosados (debido a la infiltración de células inflamatorias, edema y bronquitis), bronquios opacos (debido a mineralización residual secundaria a bronquitis crónica, esta característica es normal en pacientes geriátricos) y bronquios más amplios (debido a bronquiectasia) (Brien, 2002).

- **Patrón vascular**

La única etiología del aumento de la opacidad es un aumento de los vasos sanguíneos (Brien, 2002).

- **Patrón intersticial nodular**

Se refiere a la opacidad de los tejidos blandos, gracias a este patrón se pueden distinguir las neoplasias primarias y la presencia de metástasis de una neoplasia en el pulmón, con frecuencia este patrón se observa mezclado con aire o con focos mineralizados (Brien, 2002).

- **Patrón intersticial difuso**

Se diagnostica excesivamente como patrón anormal y se presenta en linfoma, edema regional no alveolar, insuficiencia cardiaca izquierda, vasculitis y neumonía infecciosa (Brien, 2002).

La vasculatura pulmonar, algunas marcas intersticiales y los bronquios suelen ser visualizados radiográficamente en un pulmón normal. Las neoplasias metastásicas que afectan al pulmón en caninos se caracterizan radiológicamente por presentarse bajo patrones intersticiales nodulares múltiples, mientras que las neoplasias pulmonares primarias se presentan como nódulos solitarios. Los nódulos metastásicos son generalmente circulares, con el contorno regular, especialmente en las lesiones más agresivas, tales como los de origen sarcomatoso. Por otra parte, el carcinoma metastásico típico normalmente se produce como numerosas pequeñas lesiones circulares (Merlo *et al.*, 2005).

La evaluación de los pulmones mediante placa radiográfica es necesaria en todos los casos de neoplasias mamarias, ya que junto a los ganglios linfáticos regionales (gánglios linfáticos sublumbares, esternales y preescapulares) son las localizaciones de metástasis a distancia más comunes (Otoni *et al.*, 2010); (Withrow y Vail, 2007).

En un estudio que realizó el Hospital de Clínicas de la Facultad de Ciencias Veterinarias – Universidad Nacional del Nordeste de Argentina, con 37 pacientes caninos de sexo hembra con neoplasias mamarias, de diferentes razas y edades, a los que se les realizaron placas radiográficas de tórax y abdomen con el fin de constatar la posible presencia de metástasis en estos lugares. Se pudo observar la prevalencia de metástasis torácicas sobre las hepáticas. Asimismo, se pudo comprobar que los casos que presentaron metástasis pulmonares, el patrón predominante era el intersticial nodular. Del total de los pacientes



examinados murieron 9 (24,32% del estudio); de los cuales el 77,78% presentaba metástasis, mientras que 2 animales (22,22% del estudio) no presentaron signos radiológicos de metástasis, lo que demuestra la importancia del examen radiológico para determinar el pronóstico y tratamiento en los animales con neoplasias mamarias (Merlo *et al.*, 2005).

El diagnóstico precoz de metástasis pulmonares en perras con neoplasias mamarias es importante para establecer medidas terapéuticas. La tomografía computarizada (TC) se considera un método más sensible que la radiografía para detectar las metástasis pulmonares. En un estudio de 21 caninos hembras con neoplasias mamarias, con un peso de 3-34 kg y de 5 a 14 años de edad, se realizó una comparación entre las radiografías torácicas (Tres vistas radiografías torácicas se cumplieron: lateral derecho, lateral izquierdo y ventrodorsal) y tomografía computarizada (TC) para identificar específicamente las metástasis pulmonares en caninos hembras con neoplasias mamarias; obteniendo como resultado que en los exámenes radiográficos, ninguna paciente presentó signos de metástasis pulmonar o lesiones torácicas, mientras que en la tomografía computarizada se detectó metástasis de pulmón en dos de los casos, y además se encontraron pequeñas áreas de atelectasia pulmonar (Otoni *et al.*, 2010). La TC se debe realizar en todas las perras con neoplasias mamarias malignas. Las radiografías no son muy sensibles para la detección de la enfermedad metastásica intratorácica temprana de la neoplasia de la glándula mamaria (Baumann *et al.*, 2004).

2.3.8.4. Hallazgos de laboratorio

La analítica básica (hemograma completo, perfil bioquímico, urianálisis) suele ser inespecífica en caso de neoplasias mamarias, pero es importante para identificar problemas geriátricos concurrentes o síndromes paraneoplásicos (Fossum, 2009).



Una aspiración con aguja fina y citología para diferenciar entre neoplasia benigna y maligna ha sido comunicado como método no específico; sin embargo, la evaluación citológica de la masa puede descartar lesiones inflamatorias para diagnosticar carcinomas inflamatorios. Si se sospecha de metástasis al ganglio linfático, la citología debe de ser usada para evaluar los ganglios sospechosos (Allen *et al.*, 1986); (Withrow y Vail, 2007).

Un coagulograma puede estar indicado en caninos sospechosos de tener carcinoma inflamatorio debido a la concurrente asociación con la coagulación intravascular diseminada (Stockhaus, 1999). El análisis inmunohistoquímico de las muestras histológicas puede aportar información útil para el diagnóstico (Fossum, 2009).

El diagnóstico definitivo depende de la anatomía patológica del tejido biopsiado o escindido, que deberían enviarse al laboratorio de histopatología, fijados en formalina al 10% y estas deben estar perfectamente identificadas con el registro del sitio de extracción, si el informe histopatológico demuestra "bordes sucios" u otra característica importante de malignidad, la cirugía puede retomarse desde el lugar apropiado. El reporte de histopatología debe incluir siempre el índice mitótico, la población de células pleomórficas y poligonales, células fusiformes, focos necróticos, focos inflamatorios, hemorragia localizada, núcleos hipercromáticos, núcleos voluminosos, la invasión del estroma (la infiltración con células neoplásicas en los vasos sanguíneos y linfáticos, en el tejido cutáneo y los márgenes quirúrgicos) y el grado de diferenciación o grado de malignidad de la neoplasia. Estos valores pueden ser usados para indicar malignidad, el alto riesgo de recidiva y amenaza de metástasis pulmonar, siendo aceptados como un estándar de oro para el

diagnóstico, debido a su gran importancia en términos del comportamiento biológico y el resultado pronóstico de la neoplasia (Shafiee *et al.*, 2013).

El grado histológico de malignidad de una neoplasia se determina por “el método de clasificación Elston y Ellis”, que es el método comúnmente utilizado en el cáncer de mama humano y también en la medicina veterinaria. La clasificación del grado histológico de las neoplasias mamarias se deriva de la evaluación de tres características morfológicas, donde se debe obtener de 1 a 3 puntos: *la formación de túbulos* (presencia de túbulos > 75% = 1 punto, túbulos de 10-75% = 2 puntos, túbulos <10% = 3 puntos), *el pleomorfismo nuclear* (células uniformes pequeñas, contornos regulares y uniformidad de la cromatina nuclear = 1 punto; aumento moderado en el tamaño, núcleos vesiculares abiertos, con nucléolos visibles, y una variabilidad moderada tanto en tamaño y forma = 2 puntos; y marcada variabilidad con múltiples nucléolos, núcleos muy grandes y heterogéneos = 3 puntos), y el recuento o índice mitótico de la actividad mitótica se evalúa mejor en la periferie de la neoplasia, donde es más probable el crecimiento activo. Se debe evaluar un mínimo de 10 campos y emplear criterios estrictos para la identificación de figuras de mitosis, y sólo los núcleos en los que se cuentan las características morfológicas de la metafase clara, fase analógica y telofase. Los núcleos hipercromáticos y apoptóticos se ignoran y se debe tener cuidado de evitar confundir los linfocitos dentro de una mitosis. En 10 áreas de campo definidas (considerando 1 punto ante la presencia de 9 mitosis, 2 puntos 10-19 mitosis, y más de 20 mitosis 3 puntos). Las puntuaciones generales de los tres aspectos antes mencionados, se sumaron para obtener el grado de malignidad, como sigue: 3-5 puntos, neoplasia bien diferenciada (grado I); 6-7 puntos, neoplasia moderadamente diferenciada (grado II); 8-9 puntos, neoplasia pobremente diferenciada (grado III) (Elston y Ellis, 1991); (Shafiee *et al.*, 2013), (Karayannopoulou *et al.*, 2005).

El grado de malignidad histológica usualmente se expresa en una escala de I a III grados, donde el grado III tiene los peores pronósticos. Es importante considerar que en las neoplasias mamarias caninas pueden presentarse simultáneamente diferentes tipos histológicos en el mismo individuo. En los casos con neoplasias múltiples, la lesión maligna de grado más alto debe ser registrada. Un estudio encontró una correlación entre el grado histológico y el intervalo libre de enfermedad tras la mastectomía en 158 perras con cáncer mamario. Sólo el 19% de los perros con carcinomas grado de malignidad 0 (in situ o no invasivo) tuvieron recidiva o metástasis en los 2 años tras la mastectomía inicial comparado con un 60% de perros con grado de malignidad I (invasión del estroma) y un 97% de los perros con grado de malignidad II (invasión de los vasos sanguíneos o linfáticos). El pronóstico es muy bueno para los perros con carcinoma no invasivo (Philibert *et al.*, 2003).

2.3.9. Estadiage clínico TNM

El estadiage TNM según el sistema de clasificación clínica de la Organización Mundial de la Salud de las neoplasias mamarias caninas (Tabla 3) es importante antes de iniciar el tratamiento. Los requerimientos más importantes de estadiage son evaluar el tamaño de la neoplasia primaria (T), evaluar los nódulos linfáticos (N) e intentar la identificación de sitios de metástasis a distancia (M), incluyendo ganglios linfáticos distantes y pulmones (Withrow y Vail, 2007).

Tabla 3. Estadiage clínico TNM de los TMC (Withrow y Vail, 2007), (Foale y Demetriou, 2011), (Cartagena, 2011).

ESTADIO	TAMAÑO DE LA NEOPLASIA PRIMARIA (T)	ESTADO DE LOS NÓDULOS LINFÁTICOS (N)	METÁSTASIS (M)
ESTADIO I	T1 <3 cm diámetro	N0 (Metástasis ausente)	M0 (Metástasis no detectada)
ESTADIO II	T2 3-5 cm diámetro	N0 (Metástasis ausente)	M0 (Metástasis no detectada)
ESTADIO III	T3 >5 cm diámetro	N0 (Metástasis ausente)	M0 (Metástasis no detectada)
ESTADIO IV	Cualquier T	N1 (Metástasis presente)	M0 (Metástasis no detectada)
ESTADIO V	Cualquier T	Cualquier N	M1 (Metástasis detectada)

2.3.10. Diagnóstico diferencial

Las displasias conforman un concreto diagnóstico diferencial de neoplasias mamarias caninas, especialmente de las neoplasias de carácter benigno. Otros diagnósticos diferenciales de neoplasias mamarias caninas incluyen mastitis, galactorrea, enfermedad fibroquística, neoplasias cutáneas, estasia de conductos, cuerpos extraños, hernias inguinales y linfosarcoma (Fossum, 2009).

2.3.11. Anestesia del paciente oncológico

Pueden emplearse diferentes protocolos anestésicos en pacientes con masas mamarias. La anestesia general suele ser menos estresante para el animal que la anestesia local, incluso cuando se encienden pequeños nódulos. Se debe considerar la administración de opioides vía epidural antes o después de la cirugía, si se escinde un área grande de tejido (Fossum, 2009).

2.3.12. Tratamiento en neoplasias mamarias

La extirpación quirúrgica es el tratamiento de elección para todos las neoplasias mamarias, excepto cuando se diagnostica metástasis a distancia, dado los malos tiempos de supervivencia (Foale y Demetriou, 2011). La escisión permite el diagnóstico anatomopatológico y puede ser curativa, mejorar la calidad de vida o modificar la progresión de la patología. Los carcinomas inflamatorios son extremadamente agresivos y la cirugía no consigue controlar o paliar la enfermedad (Fossum, 2009).

La primera meta de la cirugía es quitar toda la neoplasia por el procedimiento más simple, el cual debería tener en consideración la posible extensión de las lesiones malignas a través de las estructuras linfáticas a los ganglios regionales. Cirugías más radicales quizás lleven a un menor riesgo para el desarrollo de nuevas neoplasias, esto no inhibirá el crecimiento de metástasis ocultas de la neoplasia que está siendo tratada (Withrow y Vail, 2007).

La selección de la técnica quirúrgica para extirpar la neoplasia y una cantidad variable de tejido mamario depende del tamaño de la neoplasia, localización y consistencia, estado del paciente y preferencias del cirujano. La supervivencia no está influenciada por la técnica empleada, a menos que se realice una resección incompleta. Las recomendaciones actuales sobre la base de los datos disponibles sugieren que para la extracción de neoplasias mamarias se debe realizar cuidadosamente, evitando efectuar una cirugía incompleta, para ello se debería realizar una incisión elíptica alrededor de la glándula mamaria, dejando al menos 2 cm de márgenes en las tres dimensiones de la neoplasia (Fig. 12, 13 y 14), antes de extirpar toda la piel, el tejido subcutáneo, el tejido glandular y el subcutáneo adherido y evitar el riesgo de desprendimiento de las células neoplásicas en el campo operatorio donde podrían desarrollarse

masivamente (Foale y Demetriou, 2011); (Fossum, 2009); (Sorenmo *et al.*, 2013); (Cartagena, 2011); (Withrow y Vail, 2007).

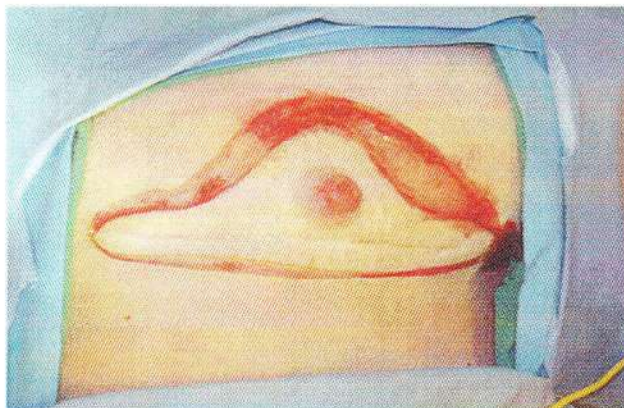


Fig. 12. Imagen intraoperatoria de una perra con sarcoma de tejidos blandos recurrentes. El sarcoma de tejidos blandos se está resecano con márgenes de 3 cm alrededor (Withrow y Vail., 2007).

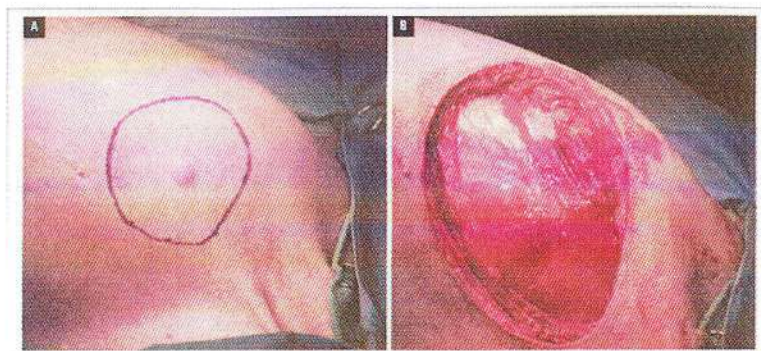


Fig. 13. (A), Escisión quirúrgica de un mastocitoma cutáneo de un perro; (B), obsérvese la capa de fascia profunda que se extirpó para conseguir la escisión completa (Withrow y Vail, 2007).

Puede seleccionarse una combinación de varias técnicas si un animal presenta varias masas en ambas cadenas. Deben extirparse todas las neoplasias, porque cada masa puede ser de tipo histopatológico diferente. Si la escisión completa es imposible en una sola cirugía, debe retrasarse

el segundo procedimiento a las 3 ó 4 semanas, para permitir la cicatrización y la relajación de la piel estirada (Fig. 15). No se recomienda de forma rutinaria la quimioterapia, la radioterapia o la hormonoterapia como adyuvantes de la cirugía (Fossum, 2009).

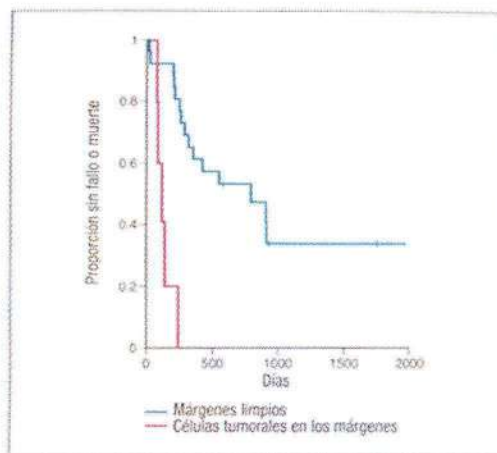


Fig. 14. Curva de Kaplan-Meier de la recidiva de la neoplasia, metástasis o muerte. Estudio realizado en 33 gatos con sarcomas tratados con radioterapia preoperatoria y extirpación amplia con 5 cm de márgenes quirúrgicos (Withrow y Vail, 2007).

2.3.12.1. Técnicas quirúrgicas

- Lumpectomía o nodulectomía

Es la escisión de una masa y del tejido mamario, está indicada para neoplasias pequeñas, firmes, superficiales o nódulos no adheridos. La piel es escindida y el nódulo es disecado romamente desde el tejido mamario con un pequeño margen de tejido normal que rodea el nódulo neoplásico. Si la lesión es pequeña, bien circunscrita y maligna, márgenes cercanos pero limpios (2 cm) son aceptables. La incompleta

resección de las neoplasias malignas obliga a una futura extirpación más agresiva de la glándula entera (Withrow y Vail, 2007).

- **Mastectomía**

Es la extirpación de toda la glándula mamaria que contiene la neoplasia, está indicada en lesiones que están localizadas en el centro de la glándula o la mayor parte de ella, las masas neoplásicas son mayores de 1 cm y presentan algún grado de fijación con la piel o la fascia. La piel y/o la fascia abdominal deberían ser eliminadas con la masa, si están afectadas (Withrow y Vail, 2007).

- **Mastectomía regional**

La mastectomía regional es la escisión de la glándula afectada y de las glándulas adyacentes. Esta técnica se utiliza cuando hay neoplasias múltiples o cuando una neoplasia se localiza entre dos glándulas, fue propuesta originalmente basándose en el conocimiento del drenaje venoso y linfático del tejido mamario (Fossum, 2009).

Basándose en la premisa del drenaje linfático, las neoplasias que afecten a las glándulas mamarias torácicas (craneales y caudales) y abdominales craneales deberían ser escindidos en bloque. De forma similar, las neoplasias que afecten a las glándulas mamarias abdominales caudales e inguinales deberían ser extirpados en bloque, incluyendo los ganglios adyacentes, lo cual es siempre posible. El ganglio axilar es quitado sólo si está aumentado de tamaño y móvil o si es citológicamente positivo a células malignas (Withrow y Vail, 2007).

- **Mastectomía unilateral**

Esta técnica quirúrgica se realiza cuando hay numerosas neoplasias afectando a toda la cadena mamaria (derecha o izquierda) que pueden ser extirpadas como una unidad (Fossum, 2009). La mastectomía unilateral puede requerir menos tiempo y ser menos traumática que las mastectomías o lumpectomías múltiples (Withrow y Vail, 2007). La mastectomía unilateral se inicia con la incisión elíptica de toda la cadena mamaria y se continúa desbridando a través del tejido subcutáneo hasta llegar a la fascia de la pared abdominal externa. Se prosigue disecando el tejido subcutáneo de la fascia pectoral y del músculo recto abdominal, mediante un movimiento de deslizamiento de las tijeras hasta encontrar los vasos importantes (es decir epigástricos superficiales craneales y caudales) que nutren las glándulas mamarias. Se liga el vaso sanguíneo epigástrico superficial craneal en el lugar donde penetra en el músculo recto abdominal, entre la glándula mamaria torácica caudal y abdominal craneal. Además se liga el vaso sanguíneo epigástrico superficial caudal adyacente al cojinete graso inguinal cerca del anillo inguinal, también las ramas que nutren las glándulas mamarias primera y segunda cuando se encuentren penetrando los músculos torácicos (Fossum, 2009).

- Mastectomía bilateral

Puede realizarse cuando hay numerosas masas en ambas cadenas; sin embargo, el cierre de la piel puede ser extremadamente complicado o incluso imposible. En su lugar se prefieren las mastectomías unilaterales en etapas (Fossum, 2009).

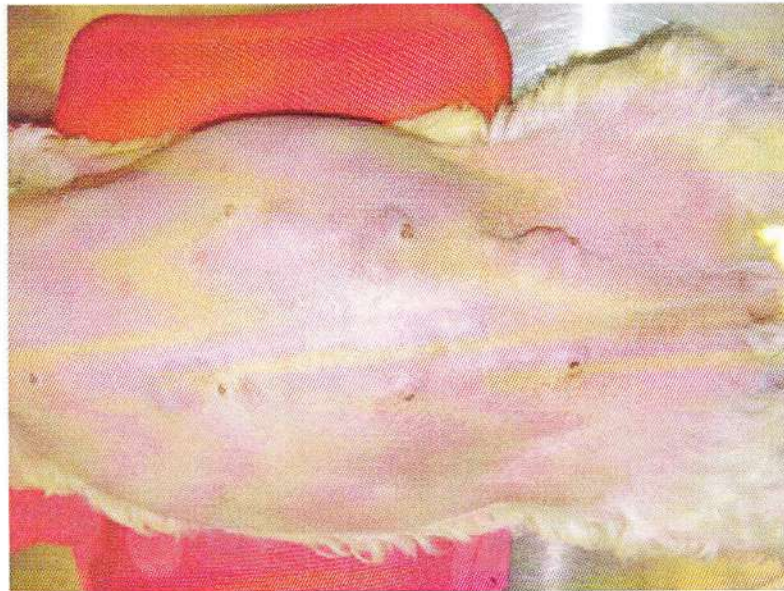


Fig. 15. Múltiples neoplasias mamarias bilaterales en una perra, inicialmente se realizó mastectomía de las neoplasias en la cadena izquierda, se muestra la apariencia posquirúrgica inmediata después de la mastectomía cadena unilateral por etapas sin tensión indebida. La mastectomía cadena derecho etapas se realizó 6 semanas después (Sorenmo *et al.*, 2013).

2.3.12.2. Tratamiento no quirúrgico

- Quimioterapia

El uso de quimioterápicos es controversial y sólo se debe implementar en pacientes que presenten un alto riesgo de metástasis, con frecuencia no se indica por sus efectos tóxicos. La quimioterapia ocasiona en los

animales que la reciben inmunodepresión, quedando en consecuencia más expuestos a las enfermedades infecciosas (Hermo *et al.*, 2005).

El mecanismo de acción de un fármaco quimioterápico puede ser específico de una fase del ciclo celular o no (Tabla 4); es decir, los fármacos quimioterápicos citotóxicos pueden dañar el ADN, bloqueando la replicación celular o induciendo apoptosis (o ambas) o pueden interferir en alguna fase específica del ciclo celular. Como las células que se están dividiendo activamente son más sensibles al daño del ADN, la quimioterapia es más efectiva contra neoplasias que crecen rápidamente (Withrow y Vail, 2007).

Existen combinaciones de quimioterápicos que incluyen protocolos utilizando doxorubicina en dosis de 30 mg/kg intravenosa (IV) cada tres semanas, ciclofosfamida en dosis de 1 mg/kg/día vía oral, sulfato de vincristina 0,0125 mg/kg IV, una vez por semana y metotrexato 0,3-0,5 mg/kg IV semanalmente (Hermo *et al.*, 2005).

En un estudio controlado se evaluó el tiempo de supervivencia de 16 perras con neoplasias mamarias malignas, donde el grupo A, estuvo conformado por 8 perras con cáncer de mama tratadas mediante extirpación quirúrgica sola y el grupo B, con perras con cáncer de mama tratadas con quimioterapia como adyuvante en el postoperatorio. El mismo procedimiento quirúrgico se utilizó en ambos grupos. Todas las perras tenían enfermedad en estadio III según el sistema de clasificación clínica de la Organización Mundial de la Salud. Histológicamente, 10 de las perras tenían carcinoma complejo (neoplasias mixtas carcinomatosas), y las seis restantes carcinosarcomas. El protocolo de quimioterapia utilizado fue una combinación de 5-fluorouracilo (150 mg/kg de área de superficie corporal) y ciclofosfamida (100 mg/kg) dada en el mismo día, por vía intravenosa, cada semana durante cuatro



semanas consecutivas. La quimioterapia se inició una semana después de la cirugía. El análisis de supervivencia indica que el régimen de quimioterapia tuvo una influencia positiva en el intervalo libre de enfermedad (24 meses contra 2 meses) y el tiempo de supervivencia (24 meses contra 6 meses). Es importante recalcar que el 71,4% de las pacientes del grupo A desarrollaron metástasis pulmonares (sobre todo dentro de 1 ± 2 meses). En el momento de la mastectomía dos perras de cada grupo tenía histológicamente metástasis en los ganglios linfáticos regionales. Las dos hembras en el grupo A murieron a causa de metástasis pulmonares dentro de un mes de la cirugía, mientras que las dos hembras en el grupo B vivían durante más de 2 años. Las neoplasias fueron del mismo tipo histológico (Karayannopoulou *et al.*, 2001).

Tabla 4. Descripción de quimioterápicos más utilizados en la clínica veterinaria (Withrow y Vail, 2007).

FÁRMACO	INDICACIONES	MECANISMO DE ACCIÓN	TOXICIDAD	DOSIFICACIÓN
CICLOFOSFAMIDA	Linfoma, carcinoma, sarcoma	Se activa en el hígado mediante las enzimas oxidadas de función mixta a 4-hidroxiciclofosfamida junto con aldofosfamida; ambos son formas activas del fármaco	Supresión de la médula ósea, tracto gastro-intestinal (GI) y cistitis hemorrágica estéril	La dosis total varía de 200 a 300 mg/kg IV, puede administrarse desde un único bolo de dosis elevada hasta la repartición de la dosis en 4 días
DOXORUBICINA	Linfoma, carcinoma y sarcoma	Inhibición de la síntesis proteica, formación de radicales libres y la inhibición de los enzimas topoisomerasas. No presenta especificidad por ninguna fase celular	Mielosupresión, malestar y hipersensibilidad GI,	30 mg/kg IV, administrada una sola vez cada 2 ó 3 semanas
MITOXANTRONA	Linfoma, carcinoma de células escamosas	Inhibe la topoisomerasa II. No presenta especificidad de fase celular. A diferencia de la doxorubicina, la formación de radicales libres no parece estar relacionada con la citotoxicidad de la mitoxantrona	Mielosupresión, malestar GI y parece ser menos cardiotoxico que la doxorubicina	5 a 5,5 mg/kg IV, una vez cada 3 semanas. Debe ser diluido con 50 ml de cloruro sódico al 0,9% o dextrosa al 5% para la inyección
METOTREXATO	Linfoma	Inhibe la reductasa del ácido dihidrofólico para interferir con la síntesis de ADN, la reparación y la replicación celular de manera específica para una fase del ciclo celular	Malestar GI y/o mielosupresión	0,6 a 0,8 mg/kg. IV. Se utiliza como parte de un protocolo de combinación quimioterápica
5-FLUOROURACILO (5-FU).	Carcinomas y sarcomas	El 5-FU metaboliza a nucleótidos que se incorporan al ARN para interferir con la síntesis de ADN, inhibiendo la fase S en concreto	Malestar GI, mielosupresión, neurotoxicidad grave	150 mg/kg IV, una vez por semana
VINCRISTINA	Linfoma, mastocitoma, tumor venéreo transmisible	Inhibición de la formación de microtúbulos intracelulares, una parte importante de la formación del huso mitótico. El tiempo de vida inicial, medio y terminal para el fármaco es de 5 minutos, 2, 3 horas, y 85 horas, respectivamente	Mielosupresión, neuropatía perivasculare, estreñimiento	0,5 a 0,75 mg/kg IV, como bolo rápido. Puede ser utilizada como agente solitario o como parte de un protocolo multiagente



- Radioterapia

La radioterapia ha sido utilizada (8 Gray en 2 ó 3 fracciones) en pacientes inoperables, pacientes con carcinoma inflamatorio o en metástasis óseas dando resultados de paliación anecdóticos (Withrow y Vail, 2007). La radiación a menudo fracasa en el centro de la neoplasia, donde existen grandes volúmenes de células, muchas en condiciones hipóxicas, pero rara vez falla en la periferie, donde las células están en cantidades reducidas y bien vascularizadas. La radioterapia puede practicarse antes o después de la resección quirúrgica de una neoplasia (Herms *et al.*, 2005).

Es necesario el diseño cuidadoso de estudios sobre la eficacia de la radiación en las neoplasias mamarias caninas antes de ser considerada útil. No hay muchos datos referidos a su eficacia en el tratamiento de neoplasias mamarias caninas (Withrow y Vail, 2007).

- Terapia hormonal

Aunque la ovariectomía (OHE) a edad temprana tiene un claro papel preventivo en el desarrollo de las neoplasias mamarias en los caninos, la cuestión de la OHE como beneficio terapéutico todavía no está aclarado (Sorenmo *et al.*, 2013). Estudios retrospectivos en cáncer mamario no muestran ningún beneficio de la OHE tardía para la neoplasia ni para la tasa de mortalidad (Morris *et al.*, 1998). Un estudio informó del incremento de la supervivencia en los caninos que fueron ovariectomizados 2 años antes de la resección de la neoplasia mamaria, comparado con aquellos que permanecían intactos (Sorenmo *et al.*, 2000). Se han realizado estudios prospectivos que claramente han dirigido la cuestión de la OHE como un tratamiento adjunto para caninos con neoplasias mamarias malignas (Withrow y Vail, 2007).

Dentro de la terapia hormonal, se han descrito a los antiestrógenos (tamoxifeno 0,4-0,8 mg/kg/día VO durante 4-8 semanas), antiprogéstágenos (aglepristona, sólo en Europa) o antiprolactínicos (cabergolina 5µg/kg/día VO durante 1 semana antes de la cirugía) (Fossum, 2009).

2.3.13. Pronóstico

Para que un factor se considere como pronóstico en las neoplasias mamarias tiene que aportar información fiable que permita predecir la aparición de recidivas y/o metástasis (Tabla 5), es decir, que nos permita establecer el tiempo libre de enfermedad (TLE) y la supervivencia total del animal (ST) después del tratamiento. El TLE es el periodo que transcurre entre el tratamiento quirúrgico de la masa y la aparición de recidivas y/o metástasis. La ST muestra el tiempo entre la extirpación de la masa y la muerte del animal por la neoplasia u otras causas (Fossum, 2009).

2.3.13.1. Factores importantes para el pronóstico

- Tipo histológico

El pronóstico en caninos con neoplasias benignas es bueno después de la cirugía. El pronóstico en caninos con neoplasias malignas es variable y depende de varios factores, incluyendo el tipo histológico y el estadio de la neoplasia (Fossum, 2009). Cerca de la mitad de las neoplasias mamarias malignas no se diseminan después de la ablación quirúrgica (Philibert *et al.*, 2003).

- La raza del canino

Las neoplasias mamarias caninas tienden a ser más comunes en las razas pequeñas, ya que están asociadas con una larga supervivencia y con gran incidencia de neoplasias benignas



(Withrow y Vail, 2007). Los caninos de pura raza son los más afectados, entre ellos se encuentran los caniches, chihuahuas, perros salchicha, yorkshire terriers, maltes y cocker spaniels. Sin embargo, algunas de las razas grandes también están en mayor riesgo, incluyendo el spaniel inglés springer, pastores alemanes, dobermans, boxers. Existe influencia genética en el desarrollo de las neoplasias mamarias debido a mutaciones genéticas heredadas (Sorenmo *et al.*, 2013).

- **La edad del canino**

Como en la mayoría de los cánceres, el aumento de la edad se asocia en mayor medida con las neoplasias mamarias. Éstos son raros antes de los dos años de edad, aunque en ocasiones ocurren lesiones fibroadenomatosas en perros cercanos al año de edad. La incidencia de neoplasias en caninos se incrementa de acuerdo con la edad debido a que las células de los perros más viejos han pasado más ciclos celulares y han estado expuestos a factores carcinógenos de tipo endógenos y/o exógenos por un tiempo más largo que las células de los animales más jóvenes. La frecuencia de neoplasias mamarias aumenta con lentitud después de los cuatro años y en forma marcada entre los seis y los once años; después el incremento y el riesgo disminuyen. Muchos autores coinciden en determinar que la edad promedio de presentación de las neoplasias mamarias caninas está alrededor de los 10 años (Ziller, 2004). La edad pico de incidencia también depende de la vida útil de varias razas, en general las razas más grandes tienen una vida útil más corta de forma natural y por lo tanto tienden a ser más jóvenes que las razas más pequeñas cuando son diagnosticados con neoplasias mamarias (Sorenmo *et al.*, 2013).

- **Grado de diferenciación nuclear o grado de malignidad de la neoplasia**

El grado de diferenciación nuclear se ha comprobado que tiene importancia como factor pronóstico. El riesgo de desarrollar un carcinoma recurrente o metastático en menos de dos años post cirugía fue de un 90% para caninos con neoplasias pobremente diferenciados, un 68% para aquellos con neoplasias moderadamente diferenciados y sólo un 24% para aquellos con carcinomas bien diferenciados (Withrow y Vail, 2007).

- **Tamaño de la neoplasia**

Es un buen factor pronóstico (Fig. 16), puesto que la presencia de al menos una neoplasia maligna, de gran tamaño está relacionado con un más corto TLE Y ST (Hermo *et al.*, 2005).

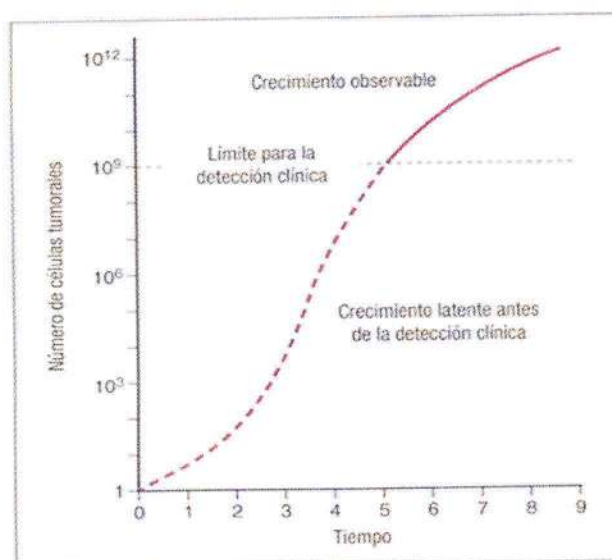


Fig. 16. Cinética de crecimiento de las neoplasias. Una curva hipotética de crecimiento para una neoplasia que muestra el largo periodo latente antes de la detección y una relentización progresiva del crecimiento a medida que crece (Withrow y Vail, 2007).

- **Afectación de vasos sanguíneos y linfáticos**

El pronóstico es peor cuando las células neoplásicas se extienden más allá del sistema de conductos y es pésimo cuando se encuentran células neoplásicas en los vasos sanguíneos o linfáticos (Yamagami *et al.*, 1996), (Hellmén *et al.*, 1993), además se han descrito en informes de cáncer en humanos (Todd *et al.*, 1987), (Elston y Ellis, 1991), (Sorenmo *et al.*, 2013).

- **Presencia de metástasis a distancia**

La presencia de metástasis indica el peor pronóstico (Fig. 17). La mayoría de los caninos con neoplasias mamarias malignas y sin signos obvios de metástasis en el momento de la cirugía mueren o son eutanasiados en el plazo de 1-2 años debido a problemas relacionados con la neoplasia. Los pacientes que presentan metástasis en el momento del diagnóstico tienen una supervivencia media más corta (5 meses frente a 28 meses) (Philibert *et al.*, 2003).

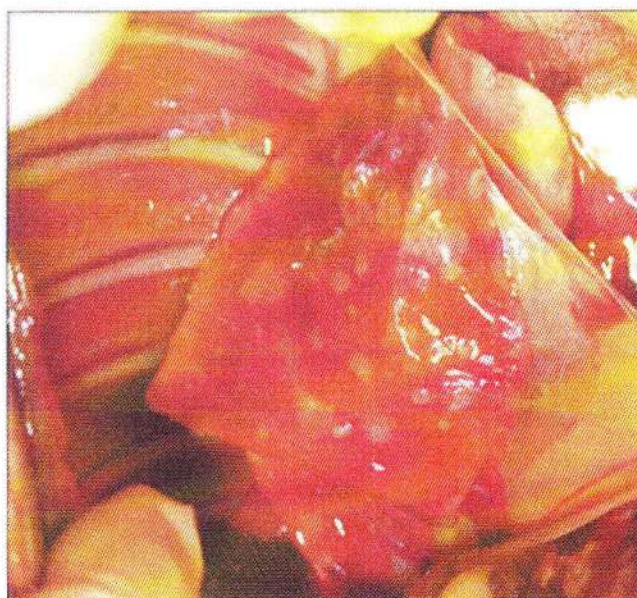

Fig. 17. Metástasis pulmonar de carcinoma del conducto biliar en perro (Withrow y Vail, 2007).



- **Presencia de ulceración**

La ulceración de la piel indica que se trata de una lesión de peor pronóstico, como en el caso de carcinoma inflamatorio (Withrow y Vail, 2007).

- **Exposición hormonal**

Diversas pruebas indican que tanto las hormonas ováricas endógenas como las derivadas sintéticas que se utilizan en muchos países para prevenir el estro, pueden estimular el desarrollo de neoplasias mamarias (Ziller, 2004). El efecto protector de OHE disminuye rápidamente durante los primeros ciclos del estro y la mayoría de los estudios no han encontrado beneficio significativo después de 4 años de edad (Sorenmo *et al.*, 2013).

- **Obesidad**

Un estudio en caninos en Estados Unidos, reveló que en perras esterilizadas el riesgo de desarrollar cáncer mamario era más reducido si la perra estaba delgada de 9 a 12 meses de edad (Sonnenschein *et al.*, 1991). Otro estudio en España encontró una observación similar, donde la obesidad al año de edad era un factor de riesgo para el desarrollo de neoplasias mamarias benignas y malignas sin tener en cuenta la ovariectomía (Pérez *et al.*, 1998).

Tabla 5. Comparativo de los factores pronóstico de los TMC (Withrow y Vail, 2007).

BUENO	MALO	INDIFERENTE
<ul style="list-style-type: none"> • Menor de 3 cm de diámetro • Bien delimitado • Ganglio linfático • Vasos sanguíneos • Subtipo histológico (neoplasias benignas) • Metástasis • Neoplasia grado I 	<ul style="list-style-type: none"> • Mayor de 3 cm de diámetro • Invasivo, ulcerado • Ganglio linfático: + • Vasos sanguíneos : + • Subtipo histológico (carcinoma - pobremente diferenciado, simple, sólido, anaplásico, carcinoma inflamatorio, sarcomas) • Metástasis: + • Neoplasia grado III, IV y V 	<ul style="list-style-type: none"> • Número de neoplasias mamarias • Localización de las neoplasias en las glándulas afectadas • Tipo de cirugía

2.3.14. Complicaciones

Las complicaciones incluyen dolor, inflamación, hemorragia, formación de seroma, infección, necrosis isquémica, autotraumatismo, dehiscencia, edema de extremidades posteriores y recidiva (Fossum, 2009).

2.3.15. Prevención

La ovariectomía temprana en las perras que no serán destinadas a la reproducción. Los propietarios deben llevar acabo la rutina de examinar las mamas de sus perras, para poder aumentar las posibilidades de un diagnóstico precoz y un tratamiento adecuado (Hermo *et al.*, 2005).



CAPÍTULO III

MATERIALES Y MÉTODOS

3.1. LOCALIZACIÓN

El presente trabajo de investigación se llevó a cabo en el Laboratorio de Cirugía Veterinaria de la Facultad de Ciencias Veterinarias de la Universidad Nacional de Cajamarca, ubicada en la Av. Atahualpa N° 1050 - carretera a Baños del Inca - Cajamarca, presenta las siguientes condiciones geográficas y meteorológicas(*).

Altitud	:	2678 msnm
Latitud	:	7° 9' 8"
Longitud	:	78° 29' 29"
Clima	:	Templado seco
Temperatura promedio mensual	:	14,5°C
Temperatura mínima mensual	:	7,9°C
Temperatura máxima mensual	:	23,5° C
Precipitación pluvial	:	650 mm/año
Humedad relativa promedio mensual	:	53%
Horas de sol al día	:	5,5 promedio

(*) Fuente: Servicio Nacional de Meteorología e Hidrología SENAHI (Senamhi.gob.pe, 2017).

3.2. MATERIALES

3.2.1. Material biológico

Cinco caninos hembras mestizas, de seis a nueve años de edad y diagnosticadas con neoplasias mamarias.

3.2.2. Pruebas diagnósticas

- Placas radiográficas torácicas

Equipo para Rayos "X" (63ma) móvil "hd-plx101a" de alta definición. Número de Modelo: Hd-plx101a. Que tiene las siguientes especificaciones técnicas: 3.5 kw de potencia de salida, 40 khz de frecuencia, tubo de rayos x con el ánodo fijo. Método de funcionamiento: control inalámbrico.

- Histopatología de las neoplasias mamarias extraídas quirúrgicamente

Materiales para Histopatología:

Micrótomó

Hematoxilina - Eosina

Parafina

Láminas porta y cubreobjetos

Microscopio óptico (Zeiss Axiolab)

Cámara para microfotografía

3.2.3. Antiséptico y desinfectante

- Alcohol x 1L (Laboratorio Alkofarmae)
- Yodo povidona en solución x 1L al 10% (Laboratorio Comwil)
- Tintura de yodo x 1L (Laboratorio Alkofarmae)
- Clorhexidina x 1L al 5% (Laboratorio Medifarma)



- Jabón antibacteriano x 500 g
- Detergente x 2.5 Kg

3.2.4. Material Tópico

- Gasa
- Navajas de afeitar
- Jeringas desechables de 3 y 5 ml
- Cinta masking
- Telas de campo, tamaño 50 x 50 cm y 100 x 100 cm
- Papel cometa, tamaño 69 x 89 cm
- Cloruro de sodio al 0,9 % x 1L
- Agua destilada
- Catéter N° 22 G x 1"
- Equipo de venoclisis
- Nylon, grosor de 0,30 mm
- Aguja hipodérmica N° 21 x 1^{1/2} y 23 x 5/8
- Jeringas de tuberculina
- Guantes quirúrgicos de látex N° 7,5
- Guantes de examen
- Cepillo para lavado de instrumental quirúrgico
- Papel toalla
- Curabichera
- Vendas de cuatro pulgadas
- Collares isabelinos
- Estetoscopio
- Termómetro
- Pijama quirúrgica
- Mandilón quirúrgico

3.2.5. Instrumental Quirúrgico

- Hojas de bisturí N° 22
- Mango de bisturí N° 04
- Pinzas tisulares Allis
- Pinzas hemostáticas Rochester
- Pinzas hemostáticas mosquito
- Pinzas tisulares adson
- Tijeras metzembaum
- Tijeras mayo
- Tijeras saca puntos
- Portaagujas
- Separadores musculares
- Riñoneras de acero inoxidable
- Hilos de sutura de ácido poliglicólico N° 2-0, 3-0 y 4.0
- Tambor quirúrgico
- Horno Pasteur

3.2.6. Fármacos

- Bicarbonato de sodio (NaHCO_3) al 8,4% (Bicarsodio®) (Laboratorio Medifarma)
- Cefalotina 20% (Cefalotina®) (Laboratorio Infarmasa)
- Acepromacina 1 g/100 mL (Promazil®) (Laboratorio Montana)
- Tramadol 100 mg/2 mL (Tramal®) (Laboratorio Biosano)
- Ketamina 10% (Ketamina®) (Laboratorio Medifarma)
- Diacepam al 0,5% (Diacepam®) (Laboratorio Medifarma)
- Lidocaína al 2% (Lidocaína®) (Laboratorio Unidos)
- Atropina 1 mg/mL (Atropina®) (Laboratorio Medifarma)
- Dexametasona 5% (Dexametasona®) (Laboratorio Over)
- Ketoprofeno 5% (Ketofen®) (Laboratorio Merial)



3.3. METODOLOGÍA

En este estudio cuasi-experimental participaron cinco hembras mestizas caninas, no esterilizadas, de 6 a 9 años de edad, con presencia de masas neoplásicas en las diferentes glándulas mamarias; tomando como criterio de inclusión el hecho de que al momento de participar del estudio, no evidenciaran metástasis en la cavidad torácica, ni enfermedades pulmonares, cardiovasculares o renales graves y descompensadas. Para lo cual, los propietarios brindaron un consentimiento informado. Aunque no se controló la variable alimentación de las pacientes, sí recibieron tratamiento con bicarbonato de sodio en el pre, intra y posoperatorio como adyuvante del tratamiento quirúrgico. El recojo de los resultados se realizó a un año después de la cirugía, evaluando el estadiage clínico TNM propuesto por Owen, (1980), usado por investigadores como Withrow y Vail, (2007) (Tabla 2), y usando la clasificación histopatológica del grado de malignidad de la neoplasia de Elston y Ellis, (1991) (Tabla 15).

3.3.1. Criterio de selección de los caninos

Las pacientes fueron seleccionadas teniendo en cuenta el estadiage TNM según el sistema de clasificación clínica de la Organización Mundial de la Salud; pasando por un examen físico clínico completo para evaluar *el tamaño de la neoplasia primaria (T)* (T1 < 3 cm de diámetro máximo, T2 de 3 - 5 cm de diámetro máximo y T3 > 5 cm de diámetro máximo; en los casos de neoplasias múltiples, la más grande se utilizó como base para la clasificación), *los nódulos linfáticos (N)* e *identificar los sitios de metástasis a distancia (M)*, incluyendo ganglios linfáticos regionales y pulmones, según lo propuesto por Owen, (1980) y Withrow y Vail, (2007); la información registrada en su historia clínica quirúrgica, nos permitió calificar a las pacientes como aptas para el estudio (Fig. 18). A las hembras caninas con neoplasias mamarias que

participaron del presente estudio se les realizó un riesgo quirúrgico, en base a un hemograma completo más un perfil renal y hepático; siendo ubicadas dentro de la clasificación ASA III, según la Asociación Americana de Anestesiólogos (Hackett *et al.*, 2015).

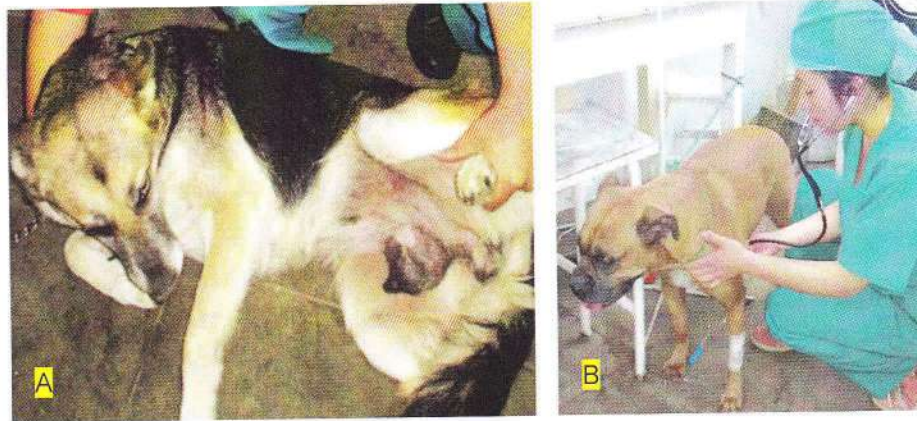

Fig. 18. Selección de las hembras caninas para el estudio: (A), Evidencia de neoplasias mamarias a la exploración macroscópica y (B), Examen clínico inicial completo.

3.3.2. Examen radiográfico

Se realizó la toma de las primeras placas radiográficas (Rayos X “Central”, ubicado en Jr. Mario Urteaga N° 441- Cajamarca) como método diagnóstico para descartar metástasis neoplásica en las cadenas linfáticas mediastínicas y pulmonares según lo establecido por Otoni *et al.*, (2010) y Withrow y Vail, (2007). Las radiografías torácicas fueron tomadas en posición lateral derecha, ventrodorsal y lateral izquierda, con los miembros anteriores y posteriores estirados de manera simétrica, para evitar superposición, buscando que la cabeza y cuello estén ligeramente extendidos; evitando la rotación del tórax, en plena inspiración para maximizar el contraste del pulmón. Se usó película sensible al verde (Kodak) y se ubicó a una distancia foco-película de 90 cm aproximadamente; con una exposición de 50 - 70 kV y 3,2 a 5,0 mAs para la vista lateral; y 45 - 65 kV y 3,2 a 5,0 mAs para la vista ventrodorsal, adaptándose al tamaño de cada perro. Las

radiografías torácicas fueron clasificadas como positivo o negativo para las metástasis pulmonares (Fig. 19) basadas en la evaluación de los patrones de la opacidad pulmonar, que son: patrón alveolar, bronquial, vascular, intersticial nodular e intersticial difuso según Brien, (2002).

Cabe señalar que se realizó otro control radiográfico, como parte de la evaluación del estadiage TNM para analizar la recidiva, después de un año del postoperatorio.

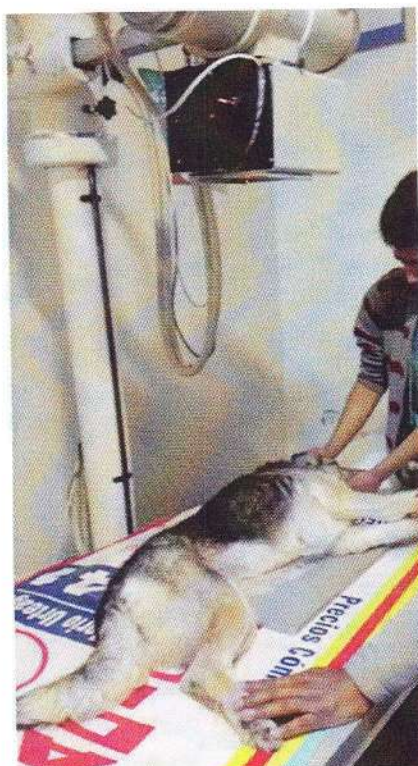

Fig. 19. Posicionamiento del paciente durante la toma de RX de cavidad torácica para evaluar metástasis pulmonar.

3.3.3. Utilización de Bicarbonato de Sodio como Adyuvante en el tratamiento de neoplasias mamarias en caninos

Las pacientes recibieron un tratamiento preoperatorio con la administración de una infusión endovenosa de bicarbonato de sodio dos horas antes de iniciar la cirugía, a una dilución hipertónica del 2,1%

(Fig. 21); la cual se administró a dosis de 0,17 g/kg (equivalente a 36 mmol/kg), basados en Robey *et al.*, (2009) y Keidan *et al.*, (2012). Esta dosis diluida en Cloruro de Sodio al 0,9%, buscando que las constantes fisiológicas del animal se encuentren dentro de los rangos normales.

En el intraoperatorio, una vez extirpadas las neoplasias, se procedió con el lavado de la zona quirúrgica con bicarbonato de sodio al 8,4% (Fig. 22-D).

En el posoperatorio, las pacientes recibieron infiltración subcutánea local de bicarbonato de sodio a una dilución de 4,2%, a las 24, 48 y 72 horas del postoperatorio, tratando de cubrir toda la zona quirúrgica. Para ello se tomó la ampolla de bicarbonato de sodio al 8,4% de 20 ml, a la cual se le agregó 20 ml de agua destilada.

3.3.4. Tratamiento preoperatorio

Se realizó en primer lugar la preparación de materiales necesarios para la cirugía (Fig. 20). Las pacientes fueron sometidas a un ayuno de 12 horas antes de la cirugía (Fossum, 2009) y recibieron un tratamiento preoperatorio con la administración de una infusión endovenosa de bicarbonato de sodio. Se ubicó a las pacientes en decúbito dorsal, con las extremidades anteriores fijadas cranealmente y las posteriores caudalmente, en posición relajada (Fig. 21). Se rasuró y preparó todo el abdomen ventral, el tórax caudal y las áreas inguinales. Se desinfectó con yodo povidona para empezar la cirugía asépticamente.



Fig. 20. Preparación de materiales de cirugía: (A), Sala de cirugía; (B), Material tópico y fármacos; (C), Bicarbonato de sodio y (D), Esterilización de material (instrumental quirúrgico, telas de campo, apósitos, entre otros).

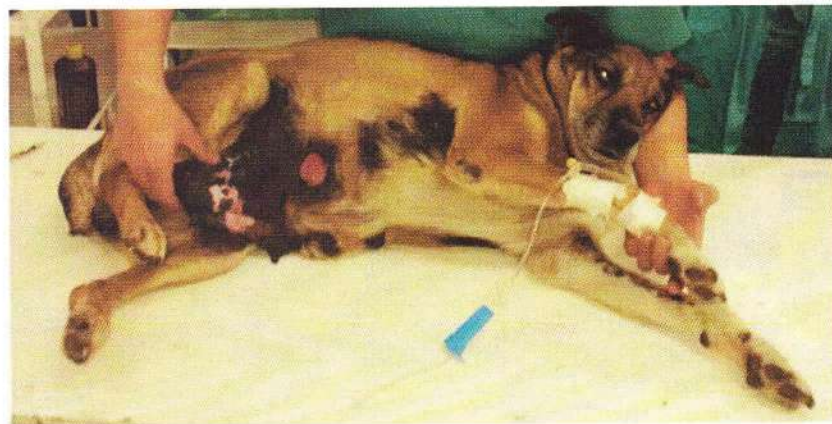

Fig. 21. Aplicación de bicarbonato de sodio a 36 mmol/kg en cloruro de sodio al 0,9% a infusión continua, buscando que las constantes fisiológicas no se vean alteradas.

3.3.5. Cirugía oncológica

3.3.5.1. Protocolo de anestesia

Se utilizó la técnica de anestesia total intravenosa propuesto por Muir, (2008); iniciando con la colocación de un catéter intravenoso en la vena cefálica de las pacientes como vía de administración de los fármacos; luego se procedió a premedicar usando cefalotina (30 mg/kg), acepromazina (0,025 mg/kg) y tramadol (2 mg/kg); después de 7 minutos se realizó la inducción anestésica con diazepam (0,25 mg/kg) y ketamina (15 mg/kg); el mantenimiento de la anestesia se logró con ketamina (0,5 mg/kg, cada 3 - 5 minutos) a lo que se le sumó un bloqueo regional con lidocaína al 2%.

3.3.5.2. Técnica quirúrgica

Después de la tricotomía de las glándulas mamarias afectadas, se palpó meticulosamente cada cadena mamaria, estableciendo la localización de cada neoplasia. Se procedió a embrocarse con tintura de yodo y posteriormente se fijaron las telas de campo en la piel del animal (Fig. 22-A) como lo reporta Fossum, (2009). Se efectuó una incisión elíptica alrededor de la(s) glándula(s) mamaria(s) afectada(s), sin incluir los 2 cm de tejido sano (Fig. 22-B), se ligaron las arterias y venas epigástricas y luego se extrajo la neoplasia mamaria (Fig. 22-C); realizando de esta manera una modificación de la técnica quirúrgica recomendada por Foale y Demetriou, (2011), Fossum, (2009), Sorenmo *et al.*, (2013), Cartagena, (2011) y Withrow y Vail, (2007); quienes indican que la falta a este protocolo quirúrgico es causal de recidiva y metástasis.

En el intraoperatorio se usó lavados de bicarbonato de sodio al 8,4% en la zona quirúrgica una vez extirpadas las masas neoplásicas (Fig. 22-D). A continuación se realizó el cierre de la piel basados en los



protocolos reportados por Fossum, (2009) y Withrow y Vail, (2007), según los requerimientos de cada paciente; realizando la síntesis mediante puntos de avance discontinuos y empleando suturas monofilamento reabsorbibles (ácido poliglicólico N° 3-0) (Fig. 22-E), tratando de evitar la formación de espacios muertos con una sutura subcutánea continua (Fossum, 2009); posteriormente se aproximó los bordes de piel con un patrón de sutura Reverdin (Fig. 22-F).

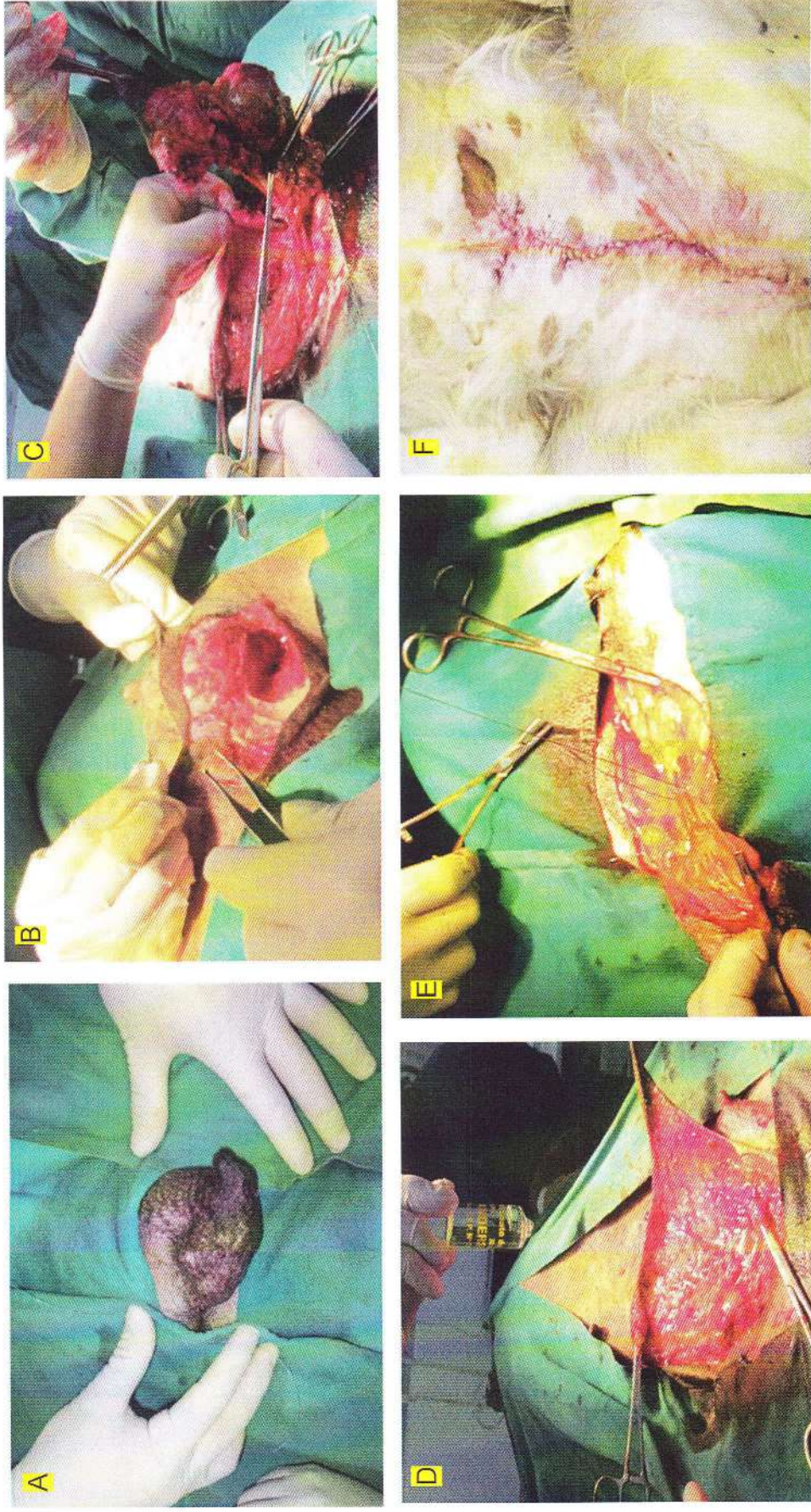


Fig. 22. Protocolo quirúrgico: (A), La colocación de campos quirúrgicos dependió del tipo de masa neoplásica; (B), Incisión elíptica alrededor de la(s) glándula(s) mamaria(s) afectada(s), sin incluir los 2 cm de tejido sano; (C), Escisión quirúrgica de la neoplasia después de ligar los vasos sanguíneos pertinentes; (D), Lavado con bicarbonato de sodio al 8,4% en la zona operatoria; (E), Puntos de aproximación para evitar espacios muertos y (F), Aproximación de la piel con un patrón de sutura Reverdin.

3.3.6. Evaluación histopatológica de las neoplasias mamarias extirpadas

3.3.6.1. Tipo de neoplasia

Secciones representativas de cada neoplasia mamaria (desde el núcleo central hacia la periferia) fueron fijadas en 10% formalina tamponada y luego fueron remitidas al laboratorio (PATOVET, ubicado en la Av. Petit Thouars N° 3831, San Isidro-Lima) para su diagnóstico histopatológico (Fig. 23). Las muestras fueron procesadas por métodos histopatológicos estándar, incrustándolas en cera de parafina; se seccionaron a 4 micras y se tiñeron con hematoxilina y eosina (H&E). Los hallazgos histopatológicos se registraron y se utilizan para clasificar las neoplasias según los criterios de un sistema validado (Misdorp *et al.*, 1999), (Karayannopoulou *et al.*, 2005), (Shafiee *et al.*, 2013).

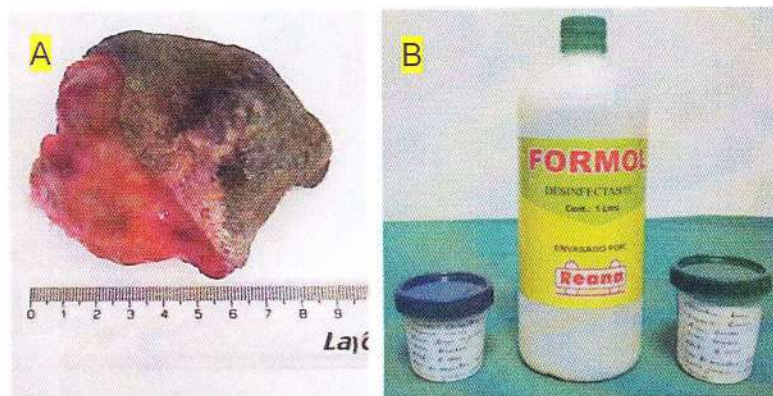


Fig. 23. (A), Neoplasia extraída sin respetar los márgenes quirúrgicos y (B), Sección representativa de la neoplasia conservada en formaldehído al 10%.

75-76 3.3.6.2. Grado de malignidad neoplásica

Se realizó en el laboratorio "PATO VET" – Lima, de acuerdo con el método de Elston y Ellis, (1991), que evalúa *la formación de túbulos* (presencia de túbulos > 75% = 1 punto, túbulos de 10-75% = 2 puntos, túbulos <10% = 3 puntos); el pleomorfismo nuclear (células uniformes pequeñas, contornos regulares y uniformidad de la cromatina nuclear = 1 punto; aumento moderado en el tamaño, núcleos vesiculares abiertos, con nucléolos visibles y una variabilidad moderada tanto en tamaño y forma = 2 puntos; y marcada variabilidad con múltiples nucléolos, núcleos muy grandes y heterogéneos = 3 puntos); además, el recuento mitótico en áreas de 10 campos definidos (considerando 1 punto ante la presencia de 9 mitosis por campo, 2 puntos de 10-19 mitosis, y más de 20 mitosis 3 puntos). Las puntuaciones generales de los tres aspectos antes mencionados, se sumaron para obtener el grado de malignidad, como sigue: 3-5 puntos, neoplasia bien diferenciada (grado I); 6-7 puntos, neoplasia moderadamente diferenciada (grado II); 8-9 puntos, neoplasia pobremente diferenciada (grado III). La clasificación se llevó a cabo por un patólogo veterinario y la evaluación histopatológica se realizó con un microscopio Zeiss Axiolab × 40 objetivo (diámetro de campo: 0,575 mm y área de campo: 0,260 mm²).

3.3.7. Tratamiento posoperatorio

Las pacientes también recibieron la terapia con bicarbonato de sodio para el posoperatorio. El tratamiento medicamentoso del postoperatorio se realizó durante tres días después de la intervención quirúrgica; utilizando el protocolo propuesto por Muir, (2008), empezando con dosis única de dexametasona (0,5 mg/kg IM) inmediatamente después de terminada la cirugía por vía muscular; luego 2,5 mg/kg de carprofeno en tableta vía oral cada 12 horas y además como antibiótico

profiláctico se administró cefalotina (30 mg/kg) cada 12 horas vía subcutánea.

La herida se protegió y comprimió con un vendaje abdominal para evitar el espacio muerto, el cual fue retirado a los 2 o 3 días. Los puntos de la piel fueron retirados entre los 10 y 15 días después de la cirugía (Fossum, 2009).

3.3.8. Seguimiento postoperatorio

Se llevó a cabo en la casa de los propietarios a través de visitas periódicas (Fig. 24), donde se evaluó la recidiva en la zona quirúrgica. La placa radiográfica control y el recojo de los resultados se realizaron un año después de la mastectomía, determinando finalmente el estadiage TNM de cada paciente del estudio, además de la valoración del grado de malignidad de la neoplasia mamaria.

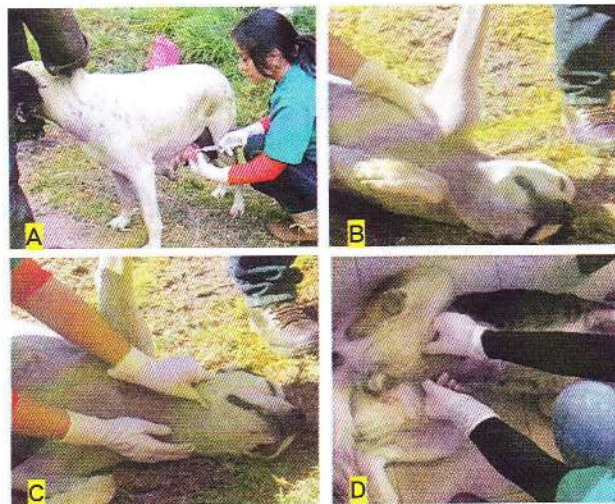

Fig. 24. Seguimiento postoperatorio: (A), Infiltración de NaHCO_3 al 4,2% a las 24, 48 y 72 horas del postoperatorio; (B, C y D), Evaluación de nódulos linfáticos regionales para descartar posible metástasis a un año después del postoperatorio.