



**UNIVERSIDAD NACIONAL DE
CAJAMARCA**

FACULTAD DE CIENCIAS VETERINARIAS

ESCUELA ACADÉMICO PROFESIONAL DE MEDICINA VETERINARIA



**AFINIDAD TINTORIAL DE LA COLORACIÓN TRICRÓMICA DE MASSON
SOBRE LOS ELEMENTOS CELULARES Y DEL ESTROMA DEL BAZO
DE OVINO, (*Ovis aries*) - CAJAMARCA, 2016**

TESIS

Para Optar el Título Profesional de:

MÉDICO VETERINARIO

Presentada por la Bachiller:

CLAUDINA ELIZABETH SÁNCHEZ TAPIA

ASESOR:

M. Cs. M. V. EDUARD EGBERTO GUEVARA LARA

Cajamarca – Perú

2018



UNIVERSIDAD NACIONAL DE CAJAMARCA
NORTE DE LA UNIVERSIDAD PERUANA
Fundada Por Ley N°14015 Del 13 De Febrero De 1962
UNIVERSIDAD LICENCIADA
FACULTAD DE CIENCIAS VETERINARIAS
DECANATO

Av. Atahualpa 1050 – Ciudad Universitaria Edificio 2F – 205 Fono 076 365852



ACTA DE SUSTENTACIÓN DE TESIS


En Cajamarca, siendo las once horas del día catorce de setiembre del dos mil dieciocho, se reunieron en el Auditorio de la Facultad de Ciencias Veterinarias “César Bazán Vásquez” de la Universidad Nacional de Cajamarca, los integrantes del Jurado Calificador, designados por el Consejo de Facultad, con el objeto de evaluar la sustentación de Tesis Titulada: **“AFINIDAD TINTORIAL DE LA COLORACIÓN TRICRÓMICA DE MASSON SOBRE LOS ELEMENTOS CELULARES Y DEL ESTROMA DEL BAZO DE OVINO (*Ovis aries*) - CAJAMARCA, 2016”** asesorada por el docente: **M.Cs. M.V. Eduard Egberto Guevara Lara** y presentada por la Bachiller en Medicina Veterinaria: **CLAUDINA ELIZABETH SÁNCHEZ TAPIA**.

Acto seguido el Presidente del Jurado procedió a dar por iniciada la sustentación, y para los efectos del caso se invitó a la sustentante a exponer su trabajo.


Concluida la exposición de la Tesis, los miembros del Jurado Calificador formularon las preguntas que consideraron convenientes, relacionadas con el trabajo presentado; asimismo, el Presidente invitó al público asistente a formular preguntas concernientes al tema.


Después de realizar la calificación de acuerdo a las Pautas de Evaluación señaladas en el Reglamento de Tesis, el Jurado Calificador acordó: **APROBAR** la sustentación de Tesis para optar el Título Profesional de **MÉDICO VETERINARIO**, con el Calificativo Final obtenido de **DIECISÉIS (16)**.

Siendo las doce horas del mismo día, el Presidente del Jurado Calificador dio por concluido el proceso de sustentación.


Mg. M.V. MARCELINO ADOLFO IRAZABAL LÉCTOR
PRESIDENTE


Blgo. WALTER LA TORRE CABANILLAS
SECRETARIO


Dra. CECILIA ELIZABETH PAJARES ACOSTA
VOCAL


M.Cs. M.V. EDUARD EGBERTO GUEVARA LARA
ASESOR



DEDICATORIA

A mi madre **ALINA**, por el apoyo moral ofrecido en los años universitarios, gracias a ellos culminé con satisfacción mi carrera profesional de Médico Veterinario.

A mi madre **CLAUDINA**, mi sincero agradecimiento por ser una persona que se interesó por mi desarrollo intelectual durante toda la vida. Asimismo, por el apoyo espiritual y económico para llegar a ser un profesional al servicio de la comunidad

A mi hijo **RODRIGO SEBASTIÁN**, por la fuerza y paciencia para lograr mis objetivos de estudiante universitaria, a él debo mi confianza y seguridad de madre y mostrarle a través de este logro mi amor hacia él.



AGRADECIMIENTO

A Dios, nuestro padre celestial, quien me acompañó durante toda mi vida de estudiante, por guiarme por una senda de rectitud en provecho de mis semejantes

Al M.V. M.Cs. Eduard Guevara Lara, Docente adscrito a la Facultad de Ciencias Veterinaria de la Universidad Nacional de Cajamarca, profesional muy capacitado que me brindó el apoyo y la orientación durante el desarrollo de mi trabajo de tesis.

A los señores administrativos de la Facultad de Ciencias Veterinarias, por el apoyo que recibí durante mis estudios.



RESUMEN

El presente trabajo de investigación se realizó en la ciudad de Cajamarca-Perú, con el objeto de evaluar la afinidad tintorial de la Coloración Tricrómica de Masson e identificar los elementos celulares del bazo de ovino. Las muestras fueron tomadas de diez ovinos criollos que llegan al sacrificio al Camal Municipal de Cajamarca. Los análisis de laboratorio se realizaron en el Laboratorio de Embriología e Histología de la Facultad de Ciencias Veterinarias de la Universidad Nacional de Cajamarca. La tinción se realizó en el Laboratorio de Patología de la Universidad Cayetano Heredia en la ciudad de Lima. Dentro de los elementos celulares se identificaron en el parénquima linfoblastos, linfocitos, células reticulares, macrófagos y células plasmáticas y del estroma. La afinidad tintorial se catalogó como regular de acuerdo con los parámetros propuestos por Abanto (2014). No se observó el tejido conjuntivo de sostén o material fibrilar reticular de la pulpa blanca y roja por no tener afinidad al Colorante Tricrómico de Masson.

Palabras clave: Afinidad, Coloración Tricrómico de Masson, Bazo, Ovino.



ABSTRACT

The present research work was carried out in the city of Cajamarca, Peru, in order to evaluate the tintorial affinity of the Masson Trichrome stain and identify the cellular elements of the ovine spleen. The samples were taken from ten Creole sheep that arrive at the slaughter to the Municipal Camal of Cajamarca. The laboratory analyzes were carried out in the Embryology and Histology Laboratory of the Faculty of Veterinary Sciences of the National University of Cajamarca. The staining was performed in the Pathology Laboratory of Cayetano Heredia University in the city of Lima. Within the cellular elements, lymphoblasts, lymphocytes, reticular cells, macrophages and plasma and stromal cells were identified in the parenchyma. Tintorial affinity was classified as regular according to the parameters proposed by Abanto (2014). The supporting connective tissue or reticular fibrillar material of the white and red pulp was not observed because it had no affinity to Masson's Trichrome Dye.

Key words: Affinity, Trichrome Coloration of Masson, Spleen, Sheep.



ÍNDICE

DEDICATORIA

AGRADECIMIENTO

RESUMEN

ABSTRACT

CAPÍTULO	Pág.
I. INTRODUCCIÓN	01
1.1. OBJETIVOS	
1.1.1. Objetivo general	
1.1.2. Objetivo específico	
II. MARCO TEORICO.....	03
2.1. Sistema hemolinfático de los animales domésticos	
2.2. Bazo	
2.2.1 anatomía del bazo	
2.2.2. Fisiología del bazo	
2.2.3. Correlación fisiológica	
2.2.4. Circulación esplénica	
2.2.5. Estructura histológica. Estroma y parénquima esplénico	
2.2.6. Elementos celulares del bazo	
2.2.7. Células del tejido linfático	
2.2.8. Características de especie	
2.2.9. Diferencias entre especies de animales	
2.3. Tinción Tricrómica de Masson	



III. MATERIALES Y MÉTODOS.....	15
IV. RESULTADOS Y DISCUSIÓN.....	20
V. CONCLUSIONES.....	33
VI. REFERENCIAS BIBLIOGRÁFICAS.....	34
ANEXO.....	37



CAPÍTULO I

INTRODUCCIÓN

En la actualidad, el uso de los colorantes tricrómicos, en las diferentes técnicas de coloración en el campo histológico, ofrecen mejores alternativas para establecer la afinidad de los tejidos a determinados colorantes especiales. No todos los tejidos que conforman la estructura de un órgano tienen aptitud tintorial a un determinado colorante por su composición química diferente, en este caso, el bazo como órgano hematopoyético constituido por un gran número de elementos celulares diferentes, con el uso del Colorante Tricrómico de Masson queremos establecer la calidad de tinción para observar el grado de diferenciación de sus constitutivos estructurales.

Por esta razón, se cree conveniente utilizar el Colorante Tricrómico de Masson para hacer posible establecer la afinidad tintorial e identificación y localización de los elementos celulares y del tejido del estroma del bazo de ovinos.

1.1 OBJETIVOS

1.1.1. Objetivo general

Determinar la afinidad tintorial del Colorante Tricrómico de Masson sobre los elementos celulares del parénquima y del estroma de bazo de ovino

1.1.2. Objetivo específico

- Establecer la afinidad tintorial (buena, regular y mala) de los elementos celulares parenquimatosos y del estroma del bazo de ovino al Colorante Tricrómico de Masson según los parámetros de Abanto (2014).
- Identificar los elementos celulares del parénquima (linfoblastos, linfocitos, células plasmáticas, macrófagos, células reticulares) y del tejido estromal del bazo de ovino, usando el Colorante Tricrómico de Masson.

CAPÍTULO II

MARCO TEÓRICO

2.1. Sistema hemolinfático de los animales domésticos

Independientemente de su localización, el tejido hemolinfático se compone de una red tridimensional de células y fibras reticulares con gran infiltración de células; en el caso que predomine la serie linfocítica se le designa "tejido linforreticular" y donde se forman las células sanguíneas, tejido hematopoyético. Las células de la serie linfocítica se pueden encontrar difusas en la pulpa roja o agrupadas en la pulpa blanca constituyendo los nódulos linfáticos. En ambas estructuras se reconoce la presencia de elementos celulares, linfocitos, células reticulares, células plasmáticas y macrófagos, siempre asociados a una red de fibras y células reticulares. A estos nódulos se les considera las unidades estructurales del tejido linforreticular, estos últimos pueden presentarse de forma organizada constituyendo en algunos casos órganos encapsulados. El bazo es el principal órgano linfático concebido para responder ante un estímulo antigénico circulante en la sangre, donde se pone en contacto ese antígeno con los linfocitos T de la zona marginal, estimulando a los B de esta forma se transformarán en células plasmáticas después de 6 días aproximadamente de haber recibido el estímulo antigénico las células plasmáticas emigran al interior de la pulpa roja desencadenando la producción de inmunoglobulinas específicas. *Hematopoyesis*: La principal función hematopoyética del bazo en los adultos es la producción de células linfocíticas en los centros germinativos. La eritropoyesis es una función importante del bazo durante el desarrollo embrionario y persiste durante varias semanas después del parto en el equino y rumiantes recién nacidos. (Eliséiev y Afanasiev, 2010).

2.2. Bazo.

2.2.1. Anatomía del bazo

El bazo se encuentra en el abdomen en su cuadrante superior izquierdo, por detrás de los arco costales 9°, 10° y 11°, con su eje largo paralelo a los mismos. Tiene una coloración rojo ladrillo brillante o púrpura que se debe a su alto contenido hemático. Es de consistencia blanda y más friable que la mayor parte de los órganos linfáticos. Su superficie es lisa y no está unido por grasa o tejido conectivo. Su peso en un perro de tamaño medio es de 50 g. Se mueve libremente y a excepción de su extremo dorsal, varía mucho de posición y forma. El extremo dorsal es ventral al extremo vertebral de la última costilla y primera apófisis transversa lumbar, se fija en el espacio que existe entre el pilar izquierdo del diafragma, el extremo izquierdo del estómago está repleto el eje mayor del bazo se corresponde con la dirección de la última costilla. Su superficie parietal es convexa y se asienta contra en flanco izquierdo. La superficie visceral es cóncava en su longitud y está marcada por un surco longitudinal, sobre el que están situados los vasos y nervios y al que se une el omento mayor. El bazo está muy poco unido al omento ya que está considerado como un apéndice de éste. El bazo es grande, curvado, aplanado y elongado. Asienta paralelo a la curvatura mayor del estómago y está incluido dentro de la parte descendente del omento mayor. Su extremo distal, libre, asienta dorsal a la vejiga urinaria, (Sisson y Grossman, 1999).

2.2.2. Fisiología del bazo

El bazo está involucrado en varias funciones importantes entre las que se encuentran la activación de linfocitos para convertirlos en células inmunológicamente competentes que participan en la defensa del organismo. En él se lleva a cabo la eliminación de los glóbulos rojos o hemocatóresis, permitiendo el reciclaje de los componentes de

la hemoglobina, también en situaciones depresivos, este órgano puede influir en la cantidad de sangre circulante, enviando por contracciones de la musculatura lisa de la cápsula y las trabéculas, un mayor volumen de sangre al torrente circulatorio. Y por otra parte en ciertas ocasiones patológicas puede asumir la producción de células hemáticas, y convertirse en un órgano hematopoyético. Por lo cual podemos resumir que son tres las funciones en que se encuentra involucrado el bazo, las cuales son: 1) Producción de células de la sangre; 2) Defensa del organismo; 3) Hemocatéresis. (Schoeder, 1999).

2.2.3. Correlación fisiológica

El bazo no es esencial para la vida; después de la esplenectomía, otros órganos, en especial la médula ósea, realizan algunas de sus funciones. El bazo elimina partículas extrañas, microorganismos, y células sanguíneas viejas o degeneradas de la circulación. La función de filtración y eliminación de materiales de la sangre es efectuada por la estructura del bazo y por el sistema de macrófagos. El flujo lento de la sangre a través de los cordones esplénicos y las zonas marginales, favorece la fagocitosis que realizan los macrófagos perivasculares de los cordones esplénicos. Aunque pulmones, hígado y médula ósea contribuyen a esta función de limpieza, el bazo tiene mayor capacidad para efectuarla; dicho órgano complementa tal proceso mediante la separación de las células sanguíneas del plasma. La estimulación simpática de las venas esplénicas aumenta la presión dentro del bazo, fuerza el plasma hacia los conductos linfáticos y concentra eritrocitos dentro de los cordones esplénicos. La función de almacenamiento en algunos tipos de bazo se incrementa debido a un fenómeno de separación; en equinos y carnívoros este órgano tiene una capacidad de reserva para eritrocitos de cerca de un tercio del volumen de sangre circulante. La descarga simpática en respuesta al estrés (por ejemplo, examen físico, venopunción) origina la contracción capilar esplénica, lo que ocasiona la expulsión de la masa

concentrada de eritrocitos hacia la circulación, con aumento correspondiente del volumen del paquete celular. Algunos fármacos como anestésicos y tranquilizantes, causan un efecto de ingurgitación esplénica que se manifiesta como disminución del volumen del paquete celular. (Guyton y Hall, 2011).

2.2.4. Circulación esplénica

Las arterias esplénicas entran al hilio y se ramifican como arterias trabeculares. Al entrar al parénquima esplénico, estas arterias acumulan linfocitos en su adventicia y esta cubierta linfocítica se continúa con los nódulos esplénicos. Una vez dentro de los nódulos, los vasos se convierten en arteriolas nodulares, cuyas ramificaciones originan a los capilares en la pulpa blanca y la región marginal de éstas. Tales capilares se vacían en los senos de la pulpa roja o en las venas palpares. Más adelante, las arteriolas nodulares emergen de la pulpa blanca y se dividen en ramificaciones más pequeñas, las arteriolas penicilares; a su vez, éstas se dividen en arteriolas de la pulpa roja, arteriolas con vaina y capilares arteriales terminales. Las arteriolas con vaina presentan paredes engrosadas debido a células concéntricas y láminas de fibra. Las vainas arteriolas varían desde estructuras compactas que poseen células con uniones muy cerradas hasta estructuras esponjosas con plasma de infiltración. En las vainas arteriolas se encuentran macrófagos, granulocitos, eritrocitos y plaquetas. Dichas vainas tienen gran capacidad de fagocitosis y constituyen el sitio principal donde se retiran partículas sanguíneas, además, pueden regular el flujo sanguíneo a través de ingurgitación sanguínea intermitente. En algunos animales como los caballos, las vainas contienen células presentadoras de antígeno. Por las características mencionadas se ha propuesto llamar estas estructuras cubiertas de macrófagos periarteriolas. (Quevedo, 2009).

2.2.5. Estructura histológica. Estroma y Parénquima esplénico

Al recorrer los distintos campos microscópicos de este preparado vemos que se trata de un corte de un órgano macizo intensamente teñido en violeta por la infinidad de estructuras puntiformes (linfocitos) que intervienen en su composición. Superficialmente se observa la cápsula conectiva de color rojo. De esta parten tabiques que en las regiones profundas del órgano los tabiques sólo están representados por trabéculas o simples nódulos conectivos. Todo el espacio comprendido entre la cápsula y los tabiques está ocupado por tejido linfoide dispuesto en folículos (corpúsculos de Malpighi). Se observa que los corpúsculos de Malpighi están atravesados por una arteriola excéntrica muchos de ellos presentan una región central clara o centro germinativo de Flemming con presencia de linfocitos, macrófagos, células plasmáticas, células reticulares. La distribución del músculo liso cápsula y trabéculas varía según la especie. Las fibras reticulares, que son producidas por células reticulares, constituyen lo y roja, principales elementos del estroma. Parénquima: Forma la pulpa esplénica, constituido por tejido conectivo reticular, observadas con colorantes argénticos, células sanguíneas y linfáticas que representan las denominada pulpa blanca. La pulpa roja recibe este nombre por la gran cantidad de sangre alojada en los senos venosos ubicados entre los cordones esplénicos o de Billroth. Esto son agrupaciones linfáticas cuyas células adoptan esa particular disposición. La pulpa blanca está representada por los nódulos linfáticos o de Malpighi. (Ham, 2013).

2.2.5.1. Organización capsular esplénica

El bazo órgano linfoide para la defensa del organismo, situado en el trayecto de la corriente sanguínea, fundamental para ejercer su función. Rodeado por una cápsula conectiva que de ella se extienden trabéculas hacia el interior. El tejido conjuntivo de la cápsula y de las trabéculas contiene miofibroblastos. Estas células

no sólo tienen capacidad contráctil sino que también producen fibras de tejido conjuntivo extracelulares. El bazo tiene la capacidad de albergar gran volumen de células rojas en reserva. La contracción de los miofibroblastos de la cápsula y de las trabéculas ayuda a descargar estas células de reserva en los vasos sanguíneos. El bazo puede ser considerado también como un almacén de sangre, regulándola en determinadas ocasiones como las hemorragias. La cápsula también está formada por fibras musculares lisas (escasas) y fibras elásticas. Histológicamente está formado por la pulpa blanca (nódulos esplénicos) y la pulpa roja formada por elementos de la sangre. Los folículos linfáticos, son estructuras ovoideas laterales a la vaina linfática, pueden contener centros reactivos, la zona marginal se halla formada por un retículo fibrilar y células más abundantes que en la pulpa roja, pero menos que en la blanca. En esta zona se liberan los linfocitos T provenientes de la circulación que se abre a este nivel. (Zerral, 2011).

2.2.6. Elementos celulares del bazo

Para establecer diferencias de los constitutivos estructurales de los elementos del estroma y especialmente de la estructura del parénquima del bazo, es necesario utilizar técnicas de coloración especial. El bazo es un órgano formado por un estroma fibrilar que sirve de sostén a un gran número de células fijas y células libres para cumplir con una función primordial relacionada con la defensa del organismo. Existen *células libres*: linfoblastos, linfocitos, macrófagos libres, células plasmáticas, células reticulares, y eventualmente algunos elementos formes de la sangre. Los linfocitos adultos tienen un diámetro de 6 a 12 micras de diámetro, tienen citoplasma basófilo, de reducida extensión. El núcleo, relativamente amplio fuertemente teñido. El plasmocito o célula plasmática, presenta una basofilia intensa expresión de un gran contenido en ribonucleoproteínas. El núcleo redondo y excéntrico acidófilo, Una trama reticular, suspendida en el interior del armazón conjuntivo y en continuidad con

la cápsula, constituye una red de mallas más o menos amplio, distribuidas por todo el bazo. Esta trama reticular comprende células fijas (células reticulares y macrófagos fijos) y fibras de reticulina. En el interior de las mallas de la trama reticular asientan numerosas células linfoides, macrófagos libre y elementos formes de la sangre. Las diferencias de densidad y distribución de estos elementos con respecto a los vasos sanguíneos, permiten distinguir los dos tipos de pulpa esplénica mezclados en cada lóbulo. La pulpa blanca y la pulpa roja. (García, 2009).

2.2.7. Células del tejido linfático

2.2.7.1. Células reticulares

Las células pueden ser fijas o libres. Las células reticulares son fijas, responsables de la formación y mantenimiento de las fibras reticulares. Estos dos elementos de la trama reticular están íntimamente relacionados. Las células reticulares aparecen elongadas de forma estrellada, núcleo redondo u oval pálidamente teñido y con un citoplasma ligeramente basófilo, cumplen función fagocitaria.

2.2.7.2. Linfocitos

Células libres, presentan un núcleo redondeado y central que casi ocupa todo el espacio de la célula. Con colorantes ordinarios en el citoplasma se observan gránulos con distinto tipo de basofilia. Se observan linfocitos pequeños (4-8 μm de diámetro), medianos (8-12 μm) y grandes (15-20 μm de diámetro). Se caracterizan porque el núcleo es bastante basófilo y el citoplasma a manera de un halo. Los linfocitos grandes (linfoblastos) poseen un núcleo redondo que ocupa casi todo el citoplasma, se tiñe rápidamente y contiene uno o dos nucléolos prominentes.

2.2.7.3. Células plasmáticas

Los plasmocitos miden de 6-20 um de diámetro, de forma redondeada algo elongadas o poliédrica, presentan un núcleo ovalado excéntrico, citoplasma íntimamente basófilo, puede contener en su citoplasma inclusiones prominentes, que adquieren la forma de depósito globular cristalino.

2.2.7.4. Macrófagos

Pertenecen al sistema de fagocitos mononucleares, su tamaño varía de 10-20 um de diámetro y poseen un núcleo ovalado, arriñonado en forma de herradura con muchos nucléolos, el citoplasma es abundante levemente basófilo y puede contener material ingerido. (Delman y Brown, 2000)

2.2.7.5. Pulpa esplénica blanca y roja

La pulpa blanca es tejido linfático denso estrechamente relacionado con ramificaciones de arterias trabeculares. Agrandamientos nodulares, llamados corpúsculos esplénicos se distribuyen al azar a lo largo del curso de las arterias dentro del órgano y están intercaladas con cubiertas linfáticas periarteriales. La composición, naturaleza y distribución de los componentes de los corpúsculos esplénicos son similares a los observados en los elementos que forman en nódulo linfático; sin embargo cada centro germinativo de un nódulo esplénico está rodeado por una zona del manto, la cual se continúa con la cubierta linfática periarterial, mientras los límites periféricos de la pulpa blanca se mezclan con la pulpa roja en la zona marginal que se forma de senos, una cubierta de células dendríticas, macrófagos y una capa de células linfáticas. Las células T se encuentran tanto en la cubierta periarteriolar linfática como en las zonas marginales, y las células B ocupan los corpúsculos y las zonas mencionadas. Las regiones entre los corpúsculos esplénicos y



las trabéculas son las pulpas rojas, llamadas así por su extensa vascularización; esta zona contiene senos esplénicos y cordones. Las células reticulares producen fibras reticulares. No pueden observarse mediante microscopio de luz con tinciones de rutina. Estas fibras, como tales, son indistinguibles de las demás fibras colágenas, sin embargo, las fibras reticulares se diferencian por medio de tinciones especiales de plata. Se las califica como argirófilas (afines a la plata). (Hoster-Dieter, 1994).

2.2.7.6. Nódulos linfáticos

Denominados folículos esplénicos o de Malpighi. Es la sustancia propia del bazo. Son áreas grises redondeadas o alargadas de tejido esplénico entre las masas de tejido rojo. Los nódulos contienen centro germinales claros y cubiertos de pequeños linfocitos. En la periferia de la lámina linfática, la trama reticular es más cerrada y células y fibras reticulares forman capas concéntricas. Esta zona ha sido llamada zona marginal más compacta y más oscura por contener gran cantidad de linfocitos. La pulpa blanca está constituida por abundante células linfoides y macrófagos libres. Pertenecen al sistema de fagocitos mononucleares, su tamaño varía de 10-20 μ m de diámetro y poseen un núcleo ovalado, arriñonado en forma de herradura con muchos nucléolos, el citoplasma es abundante levemente basófilo y puede contener material ingerido. Dispuestos en las mallas de la trama reticular formada por las células reticulares. Las fibras reticulares son llamadas así por su tendencia a formar finas y delicadas redes ramificadas fibrilares en estrecha relación con células individuales de varios tejidos y órganos. Los órganos del sistema hemolinfático tienen estas fibras como tejido conectivo primario de sostén. El manguito linfoide se dilata en ciertos lugares para formar los corpúsculos de Malpighi, que no son otra cosa que folículos primarios (o secundarios con centro claro) con la particularidad de ser atravesados (excéntricamente) por las arterias centrales. La *pulpa roja* se dispone por fuera de la pulpa blanca y

representa todo el resto del parénquima esplénico. Comprende los capilares sinusoidales (con su contenido sanguíneo) y el tejido que rellena los espacios que dejan entre ellos o cordones de Billroth. Estos están constituidos por abundantes células linfoides, macrófagos libres y elementos de la sangre circulante (polinucleares y glóbulos rojos) dispuestos entre las mallas de las trabéculas reticulares. Es necesario insistir en el hecho de que no existen diferencias estructurales fundamentales entre ambas estructuras pulpar ya que hay una continuidad entre ambas sin límites precisos. Las dos están constituida por elementos linfoides (células linfoides más tejido reticular) pero en la pulpa blanca se trata de tejido linfoide típico que está organizado alrededor de las arterias. En la pulpa roja se trata sin embargo de tejido linfoide atípico distribuido entre los capilares sinusoidales. (Webster, 2013).

2.2.8. Características de especie

Se describen tres tipos de bazo: de defensa, intermedio, y de almacenamiento. El primer tipo presenta pocas trabéculas y fibras musculares, pero gran cantidad de tejido linfático (lagomorfos, seres humanos). El bazo de almacenamiento tiene muchas trabéculas y fibras de músculo liso; es relativamente grande, posee poca pulpa blanca y se observa en caballos, pars y gatos. El tipo intermedio se encuentra en rumiantes y cerdos. Sin que importen las diferencias mencionadas, la destrucción de eritrocitos es típica en todos los tipos de bazo y está bien demostrada en equinos y cerdos. (Krause y Cutts, 1984).

2.2.9. Diferencias entre especies de animales

Refieren que el bazo se clasifica en las diferentes especies teniendo en cuenta la capacidad de almacenar la sangre además de la distribución de la pulpa blanca. El bazo del equino, perro y cerdo tienen abundantes vainas linfáticas y periarteriales, en el gato y en el



rumiante el tejido linfático se presenta en forma de nódulos y en consecuencia hay escaso tejido linfático periarterial. En el cerdo los elipsoides son grandes y abundantes, muchos se sitúan en las zonas marginales de las vainas periarteriales y a nivel de los nódulos linfáticos; se manifiesta la misma localización en equinos y perros pero los elipsoides son más pequeños. En los gatos son más grandes pero su localización se limita a la zona que rodea a los nódulos linfáticos. En los bazo de los animales recién nacidos se localizan los megacariocitos que persisten en los equinos, gatos y rumiantes adultos. (Ulrich, 2014).

2.3. Tinción Tricrómica de Masson

La tinción Tricrómica de Masson, al igual que otras tinciones tricrómicas, es una técnica de coloración especial que permite visualizar las diferentes células que conforman el parénquima de los órganos, de igual manera observamos claramente las fibras de colágeno tipo I que forman fibras gruesas o haces, diseñados para dar resistencia; también evidencia, aunque en menor intensidad, las fibras reticulares. Se emplean tres colorantes para diferenciar el núcleo celular, el citoplasma y las fibras de colágeno. Fundamento: Primeramente, se tiñe las secciones con un tinte ácido tal como escarlata de Biebrich. Todos los elementos acidófilos del tejido tales como el citoplasma, el músculo y el colágeno se unirán a los tintes ácidos. Las secciones entonces se tratan con ácido fosfotúngstico y/o fosfomolibdico. Ya que el citoplasma es mucho menos permeable que el colágeno, los ácidos fosfotúngsticos permiten que la escarlata de Biebrich difunda de colágeno pero no de citoplasma. Los ácidos fosfotúngsticos y fosfomolibdicos tienen numerosos grupos ácidos que probablemente actúen como medio de unión entre el colágeno y el azul de la anilina que es el tinte de colágeno. Probablemente el pH de la solución fosfotúngstico/fosfomolibdico también aumente la coloración y ayude al colágeno en la difusión o el retiro de los

colorantes. Cualquier tejido con componente conjuntivo, en especial con contenido en fibras colágenas, puede servir como control o ser un tejido diana. Cualquier fijador es válido, si bien es de elección la solución de Bouin. El Colorante Tricrómico de Mason da buenos resultados cuando queremos investigar los elementos de constitución de los tejidos: cartilaginoso, renal, muscular, glándulas de Lieberkuhn, hígado, epidídimo, suprarrenal, piel, cristalino, sistema nervioso central, ganglio parasimpático, etc. (García del Moral, 1998).

2.4. Afinidad tintorial del tejido del cerebro y cerebelo del conejo con la técnica Tricrómico de Masson

En su trabajo con diez muestras de tejido de cerebro y cerebelo de conejo empleando la técnica de Coloración Tricrómico de Masson se llegó a los resultados de coloración según se detalla a continuación:

Efecto de la afinidad tintorial de la Coloración Tricrómico de Masson sobre los diferentes tejidos del cerebro y cerebelo de conejo

Órgano	Calidad de Tinción		
	Buena	Regular	Mala
Cerebro Corteza		Células piramidales basófilas, núcleos centrales	
Sustancia Blanca			Parénquima fibrilar sin afinidad al colorante
Plexos coroideos	Células cúbicas basófilas con núcleos prominentes. Corion conectivo y pequeños vasos sanguíneos		
Cerebelo Corteza cerebelosa	Células granulares basófilas Células de Purkinje de color rosa pálido		prolongaciones sin afinidad tintorial con pocas células estrelladas
Sustancia Blanca			Fibras mielíticas sin afinidad, como una sustancia homogénea

(Abanto, 2014).

CAPÍTULO III

MATERIALES Y MÉTODOS

3.1. Localización

El presente estudio se llevó a cabo en el distrito de Cajamarca. La toma de la muestra y la confección de bloques con tejido de bazo de ovino se realizaron en el Laboratorio de Embriología e Histología Veterinaria de la Universidad Nacional de Cajamarca. La tinción se realizó en el Laboratorio de Patología de la Universidad Cayetano Heredia, Lima.

3.2. Datos geográficos y Meteorológicos (*)

Altitud	2650 msnm
Temperatura máxima	20°C
Temperatura media	11°C
Temperatura mínima	7°C
Humedad relativa promedio anual	75%
Precipitación pluvial promedio	578 mm ³
Insolación promedio anual	3-6 horas/día

(*) Fuente: SENAMHI – Cajamarca 2016

3.3. MATERIALES

3.3.1. Biológico

- Diez bazos de ovino

3.3.2. Equipos de laboratorio

- Microscopio Compuesto
- Cámara fotográfica
- Micrótopo de rotación para parafina
- Baño María
- Estufa
- Refrigeradora

3.3.3. Reactivos y materiales

- Etanol absoluto
- Xilol
- Parafina
- Set de coloración tricrómica de Masson
- Albúmina glicerizada
- Bálsamo de Canadá
- Solución de escarlata-fucsina ácida
- Líquido de Bouin
- Solución de ácido fosfomolibdico-fosfotúngstico
- Colorante azul de anilina
- Solución de hematoxilina férrica
- Láminas porta y cubre objetos

3.3.4. Material de limpieza

- Mandil

- Guantes de jebe

3.3.5. De escritorio

- Papel bond
- Libreta de apuntes
- CDs.

3.4. METODOLOGÍA

3.4.1. Selección de los ovinos

Para el presente estudio los diez ovinos seleccionados fueron mayores de 1 año de edad, sacrificados en el Cama Municipal de Cajamarca.

3.4.2. Toma de la muestra en el Camal Municipal de Cajamarca

- Los ovinos seleccionados mayores de 1 año de edad, en la playa de sacrificio fueron sacrificados por degüello.
- Sacrificado el animal, fue diseccionado por la línea media para exponer el bazo.
- Posteriormente, el bazo fue separado y llevado a la mesas de inspección para la toma de la muestra.
- Co una tijera estéril, se tomó del bazo, 1 centímetro cuadrado de tejido que contenga la cápsula, corteza y médula.
- Inmediatamente la muestra tomada se depositó en un frasco de vidrio que contenía el fijador formaldehído bufferado a 10%.

3.4.3. Trabajo de laboratorio

3.4.3.1. Método de inclusión en Parafina

- **Fijación.** La muestra de tejido del bazo se fijó en solución de formaldehído bufferado al 10%.



- **Deshidratación.** Seguidamente, las muestras fueron sometidas a concentraciones crecientes de alcohol etílico en soluciones de 80°, 95° y alcohol absoluto hasta la deshidratación total.
- **Aclaramiento.** Efecto de Aclaramiento y transparentarían de las muestras con xileno en tres baños en vasos Coplin.
- **Impregnación.** Terminado el proceso de Aclaramiento por tres horas, las muestras se colocaron en soluciones de concentración creciente de parafina. Deben mantenerse durante todo el proceso (6 horas) a temperatura de derretimiento (60°C).
- **Inclusión.** Las muestras se las incluyó en bloques de parafina diluida, obteniendo tacos de parafina que contenían las muestras correspondientes. Se las dejó enfriar al aire libre por 24 horas, y para permitir un proceso satisfactorio, luego permanecieron por 72 horas en refrigeración.
- **Microtomía y coloración.** Siguiendo la Técnica Tricrómica de Masson se llevará a cabo en la Universidad Cayetano Heredia-Lima.(ver anexo)
- **Montaje.** Finalmente, se realizará el montaje, adicionando 1 gota de bálsamo de Canadá, como pegamento, se coloca una laminilla cubreobjetos, evitando por presión la formación de burbujas de aire.

3.5. TRATAMIENTO Y ANÁLISIS DE DATOS

Diseño Estadístico Completamente al azar, donde la Unidad Experimental fue cada bazo de ovino.

3.5.1. CRITERIOS PARA EVALUAR LA CALIDAD DE LA TINCIÓN DEL COLORANTE TRICRÓMICO DE MASSON

Buena

- Buena afinidad del tejido del bazo al colorante.

- Distribución del colorante en forma homogénea.
- Sin presencia de precipitaciones del colorante.
- Nitidez considerable, lo que permite la identificación de las estructuras parenquimatosas y del tejido estroma.
- Sin presencia de artefactos que alteren la coloración.

Regular

- Moderada afinidad de los tejidos al colorante.
- Estructuras histológicas poco coloreadas lo que permite poca visibilidad.
- Coloración opaca en zonas importantes del tejido.
- Presencia de artefactos que alteran las estructuras histológicas.

Mala

- Elementos celulares y tejidos del estroma no identificable
- Afinidad de los tejidos a un solo colorante.
- Presencia de artefactos en gran parte del tejido.

(Abanto, 2014).

CAPÍTULO IV

RESULTADOS Y DISCUSIÓN

Tabla 1: Afinidad tintorial de la Coloración Tricrómica de Masson según el tipo de tejido.

TEJIDO	AFINIDAD DE LA COLORACIÓN TRICRÓMICA DE MASSON		
	BUENA	REGULAR	MALA
Cápsula del estroma esplénico		X	
Trabéculas del estroma esplénico		X	
Pulpa Blanca del Parénquima		X	
Pulpa Roja del Parénquima		X	
Tejido Conectivo de la Malla Reticular de la Pulpa blanca y Roja			X
Linfocitos		X	
Macrófagos		X	
Células Reticulares		X	
Células Plasmáticas		X	

Tabla 2: Frecuencias obtenidas según el criterio para evaluar la afinidad tintorial del Colorante Tricrómico de Masson sobre los tejidos de bazo de ovino

TEJIDO	AFINIDAD	FRECUENCIA	PORCENTAJE
Cápsula del estroma esplénico	REGULAR	10	100
Trabéculas del estroma esplénico	REGULAR	10	100
Pulpa blanca del parénquima	REGULAR	10	100
Pulpa roja del parénquima	REGULAR	10	100
Tejido conectivo de la malla reticular de la pulpa blanca y roja	MALA	10	100
Linfocitos	REGULAR	10	100
Macrófagos	REGULAR	10	100
Células reticulares	REGULAR	10	100
Células plasmáticas	REGULAR	10	100

Tabla 3. Afinidad tintorial de los tejidos de bazo de ovino al Colorante Tricrómico de Masson y criterios para evaluar la calidad de la tinción

TEJIDOS DEL BAZO	AFINIDAD TINTORIAL Y CALIDAD DE LA TINCIÓN		
	BUENA	REGULAR	MALA
ESTROMA ESPLÉNICO +Cápsula +Trabéculas		<p>+Cápsula Esplénica. Gruesa, moderada afinidad al colorante, de color violeta, de tejido conectivo, rica en fibras musculares lisas entrelazadas. con fibras colágenas. Cápsula revestida de peritoneo de color azul claro con afinidad al Colorante Tricrómico de Masson.</p> <p>*Tabiques o Trabéculas. De la misma composición que la cápsula, de color violeta, ingresan al interior del órgano hasta transformarse en pequeños nódulos conectivos.</p>	
PARÉRENQUIMA O PULPA ESPLÉNICA +Pulpa blanca +Pulpa roja		<p>+Pulpa blanca: Observamos los Nódulos linfáticos redondeados, presentan un Centro Germinativo de Flemming claro con escasa cantidad de elementos celulares. La zona cortical del nódulo más oscura por la presencia linfocitos más condensados.</p> <p>+Pulpa Esplénica roja: Se observan linfocitos libres basófilos distribuidos por toda la malla conectiva. Así mismo, observamos senos venosos de color rosa con presencia de glóbulos rojos. En el entorno de los nódulos linfáticos se aprecian los nódulos conectivos de los tabiques.</p>	<p>La malla reticular sin afinidad al Colorante Tricrómico de Masson.</p> <p>No se observan fibras reticulares por no tener afinidad al colorante.</p>



TEJIDOS DEL BAZO	AFINIDAD TINTORIAL Y CALIDAD DE LA TINCIÓN		
	BUENA	REGULAR	MALA
TEJIDO CONECTIVO DE LA MALLA RETICULAR DE LA PULPA BLANCA Y ROJA			Las fibras reticulares del armazón conectivo de la pulpa blanca y roja no tienen afinidad al Colorante Tricrómico de Masson.
ELEMENTOS CELULARES LINFOCITOS MACRÓFAGOS CÉLULAS RETICULARES CÉLULAS PLASMÁTICAS		<p>Linfocitos: Nitidez considerable, lo que permite la identificación de los linfocitos. Células redondeadas de núcleo amplio y central de color rosado, citoplasma basófilo a manera de un halo delgado de un color azul. Moderada afinidad al Colorante Tricrómico de Masson. (Fig. 3)</p> <p>Macrófagos: Al Colorante Tricrómico de Masson los núcleos de forma arriñonada ligeramente basófilos. El citoplasma basófilo. El material ingerido se muestra de un color oscuro. (Fig. 8)</p> <p>Células reticulares. Elementos celulares globulares de núcleo redondo y central, con afinidad basófila. Citoplasma abundante con tendencia acidófila de un color rosado claro al Colorante Tricrómico de Masson (Fig. 7).</p> <p>Células plasmáticas Células ovaladas con gran cantidad de citoplasma basófilo, núcleo redondo excéntrico ligeramente acidófilo.</p>	

AFINIDAD TINTORIAL DE LOS TEJIDOS DEL BAZO DE OVINO A LA COLORACIÓN TRICRÓMICO DE MASSON

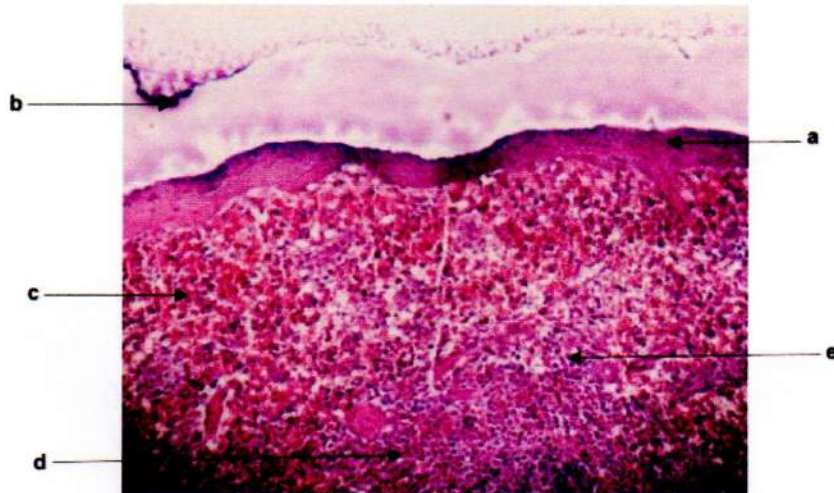

Fig. 1. Estroma esplénico capsular. (a) Cápsula conectiva gruesa de color violeta, con predominio de fibras musculares lisa. **(b)** Cápsula revestida de peritoneo de color azul rojizo con afinidad al Colorante Tricrómico de Masson **(c)** Pulpa roja con gran número de senos venosos. **(d)** Tejido linfoide difuso. **(e)** Nódulos conectivos de los tabiques. **(100 X)**.

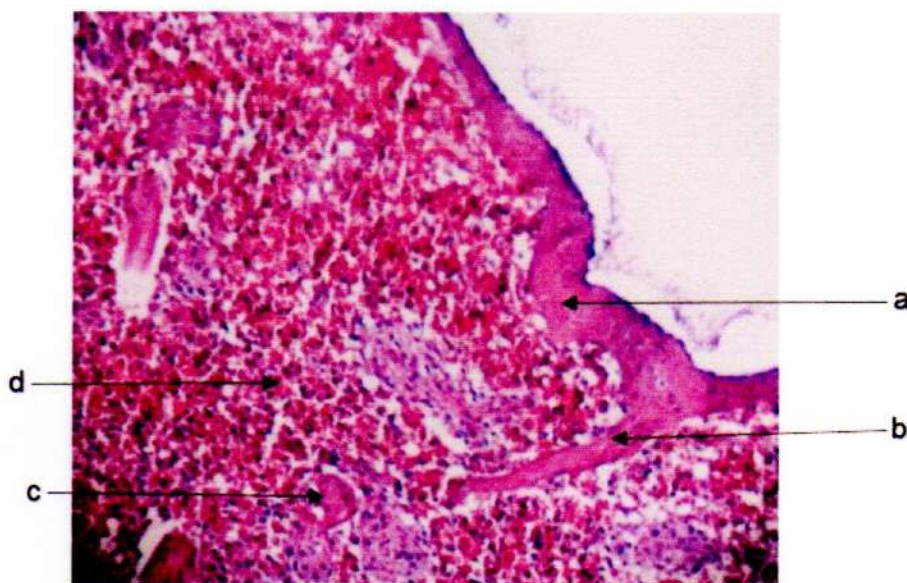


Fig. 2. Vista panorámica de un corte longitudinal del bazo de ovino. a) Cápsula gruesa, de tejido conectivo denso, rico en fibras musculares lisas entrelazadas con fibras colágenas, revestida de tejido peritoneal. **(b)** Tabiques o trabéculas esplénicas de la misma composición que la cápsula. **(c)** Pulpa blanca o nódulos linfáticos con arteriola periférica, formada por linfocitos, células plasmáticas, células reticulares, macrófagos que descansan en una malla reticular, formada por células y fibras. **(d)** Pulpa roja, formada por los cordones esplénicos, senos venosos. (100 X)

Los hallazgos hechos en la Figura 2 también lo refieren, **Ham (2013)**, de igual manera **Cotrina (2015)** y **Zerral (2011)**, dichos autores determina que el bazo es un órgano macizo intensamente teñido en violeta por la infinidad de estructuras puntiformes (linfocitos). La cápsula conectiva de color rojo. De esta parten tabiques hacia regiones profundas del órgano. En los espacios comprendidos entre la cápsula y los tabiques está ocupado por la pulpa esplénica blanca y pulpa esplénica roja. Los nódulos linfáticos (corpúsculos de Malpighi o pulpa blanca), compuestos por linfocitos, macrófagos, células plasmáticas, células reticulares. Y la pulpa roja, por senos venosos, cordones de Billroth, elementos sanguíneos.

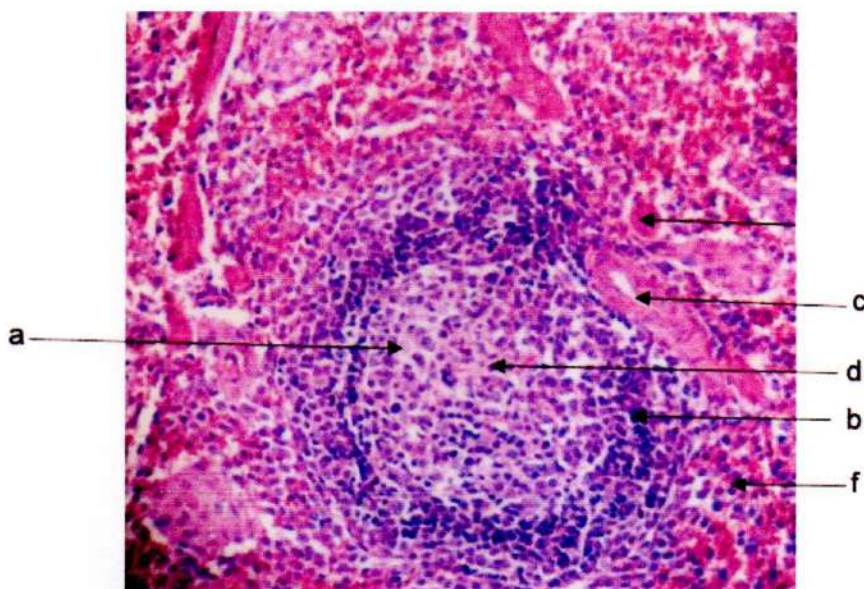


Fig. 3. **Detalle histológico de la pulpa esplénica blanca.** (a) Nódulo linfático o Corpúsculo de Malpighi. (b) Linfocitos condensados de la zona cortical de un nódulo linfático. (c) Arteria de la pulpa blanca. (d) Centro germinativo de Flemming. (f) Pulpa roja, formada por los cordones esplénicos, senos venosos. (100 X)

Zerral (2011), refiere que los folículo linfáticos, son estructuras ovoides, contienen centros reactivos claros o de Flemming. La zona marginal se halla formada por un retículo fibrilar y células más abundantes más condensadas. En esta zona se liberan los linfocitos T provenientes de la circulación que se abre a este nivel. De igual manera, **Webster (2013)**, establece que los folículos linfáticos es la sustancia propia del bazo. Son áreas grises redondeadas o alargadas de tejido esplénico entre las masas de tejido rojo. Los nódulos contienen centro germinales claros y cubiertos de pequeños linfocitos. En la periferia de la lámina linfática, la trama reticular es más cerrada y células y fibras reticulares forman capas concéntricas. Esta zona marginal es más compacta y más oscura por contener gran cantidad de linfocitos.

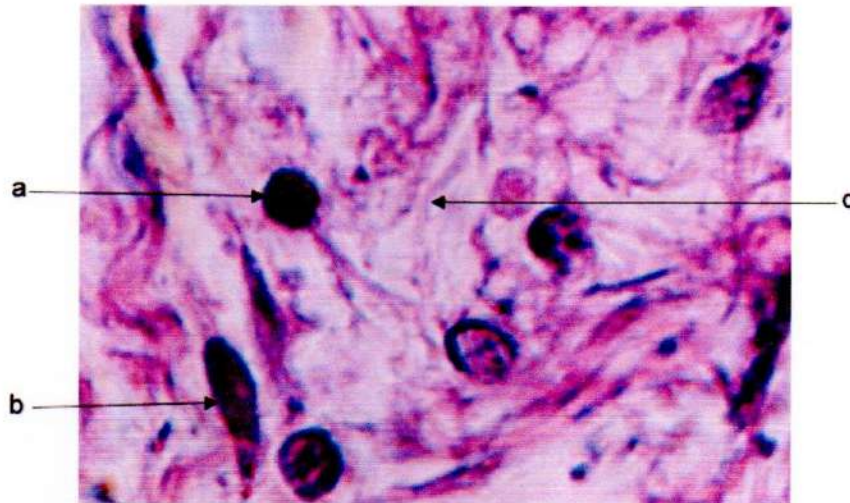


Fig. 4. Centro germinativo de Flemming. (a) Linfocitos (b) Linfoblastos. (c) Tejido linforreticular, fibras conectivas suspendidas en el interior del armazón conjuntivo, no se identifican las fibras reticulares o tejido de sostén. (400 X)

En el presente detalle histológico mostramos los constitutivos del centro germinativo de un nódulo linfático. No se aprecian las fibras reticulares del armazón fibrilar por no tener afinidad al Colorante Tricrómico de Masson, al respecto, **Hoster-Dieter (1994)**, manifiesta que las fibras reticulares no pueden observarse mediante microscopio de luz con tinciones de rutina. Estas fibras, como tales, son indistinguibles de las demás fibras colágenas, sin embargo, las fibras reticulares se diferencian por medio de tinciones especiales de plata. Se las califica como argirófilas (afines a la plata) porque son selectivas a este metal. Así mismo, **Webster (2013)**, refiere que las fibras reticulares son llamadas así por su tendencia a formar finas y delicadas redes ramificadas fibrilares en estrecha relación con células del sistema hemolinfático como tejido conectivo.

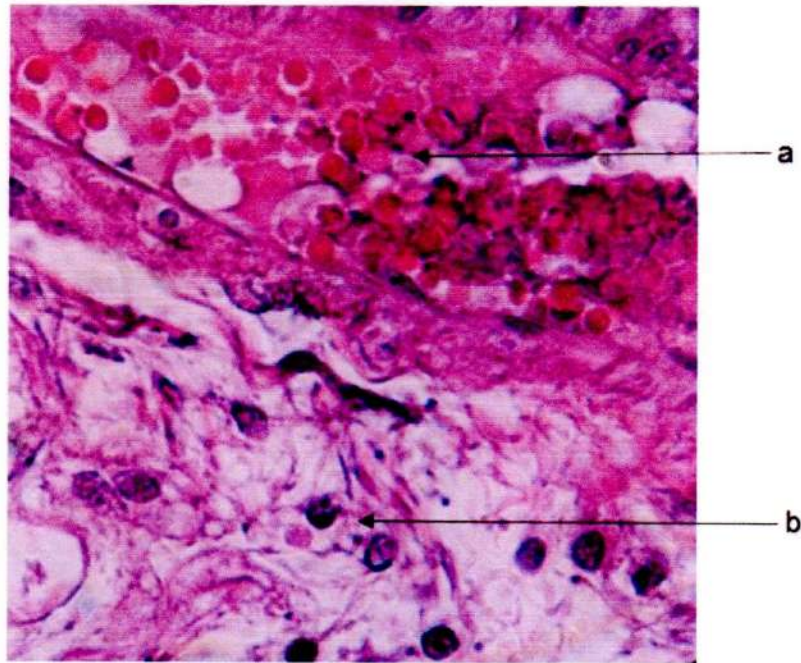


Fig. 5. Tejido linfático esplénico Pulpa roja. (a) Seno venoso con presencia de gran cantidad de glóbulos rojos de color rojo. **(b)** Cordones esplénicos con presencia de linfocitos libres de color azul oscuro y fibras del retículo del armazón conjuntivo de color azul claro de la pulpa roja. (400 X).

En nuestro estudio encontramos elementos celulares dentro del tejido esplénico de la pulpa roja, como linfocitos libres, senos venosos, cordones esplénicos, fibras conectivas de apariencia basófila de color azul. Dichos elementos estructurales lo menciona **García (2009)**, el cual refiere que las células linfoides pueden encontrarse en forma libre o difusa en la pulpa roja, de igual manera, **Eliséiev y Afanasiev (2010)** refieren que la pulpa roja está constituida por glóbulos rojos y linfocitos en forma libre.

ELEMENTOS CELULARES DEL BAZO DE OVINO

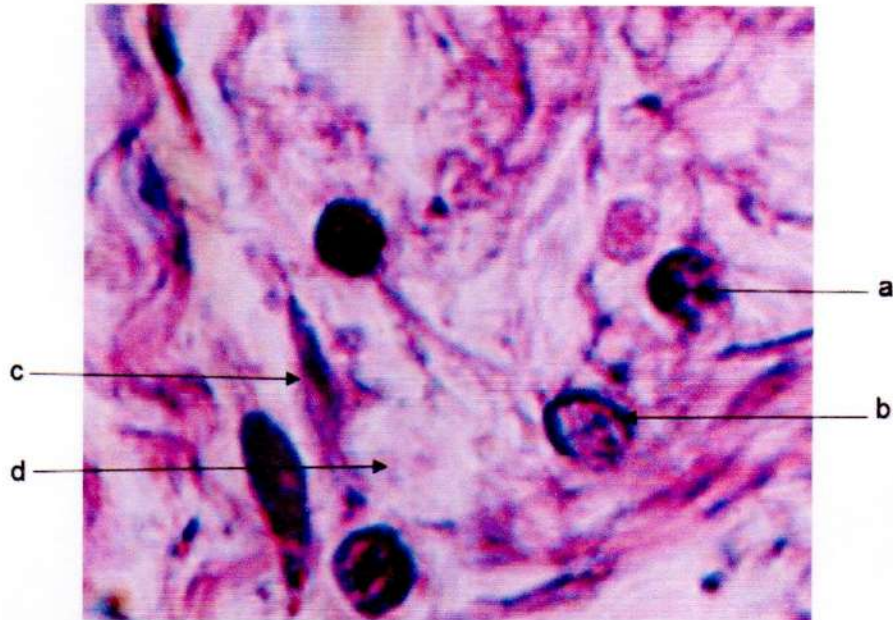


Fig. 6. Linfocitos del centro germinativo de Flemming. (a) Linfocitos redondeados de núcleo grande y central de color rosa, acidófilos al colorante Tricrómico de Masson. **(b)** citoplasma de un color azul oscuro, basófilo a manera de un halo delgado. **(c)** Linfoblastos alargados basófilos de un color azul. **(d)** Tejido de sostén en la matriz del nódulo linfático. **(400 X)**

Linfocitos

En el presente esquema mostramos linfocitos del centro germinativo de Flemming, redondeados de núcleo grande y central de color rosa, acidófilos al Colorante Tricrómico de Masson. El citoplasma de color azul oscuro, basófilo a manera de un halo delgado. Además se observan Linfoblastos alargados basófilos de un color azul. Características que también lo refiere. **García (2009)**, el cual manifiesta que los linfocitos adultos tienen un diámetro de 6 a 12 micras de diámetro, tiene citoplasma basófilo, de reducida extensión. El núcleo, relativamente amplio fuertemente teñido.

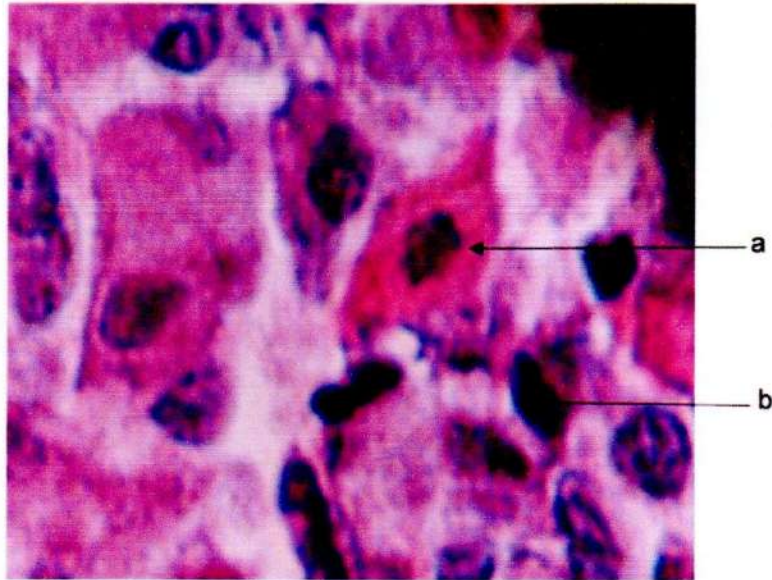


Fig. 7. Células reticulares. (a) Elemento celular globular de núcleo redondo y central, con afinidad basófila. Citoplasma abundante con tendencia acidófila de un color rosado claro al colorante Tricrómico de Masson. (b) Linfocitos (400 X).

Los hallazgos encontrados en la figura 7 también lo describe, **Cotrina (2015)**, el cual determina que las células reticulares aparecen en el tejido linfoide de formas globular o fusiforme de citoplasma acidófilo claro, núcleo redondeado central.

García (2009), señala que la célula reticular tiene forma estrellada o fusiforme que se encuentra en el tejido mieloide.

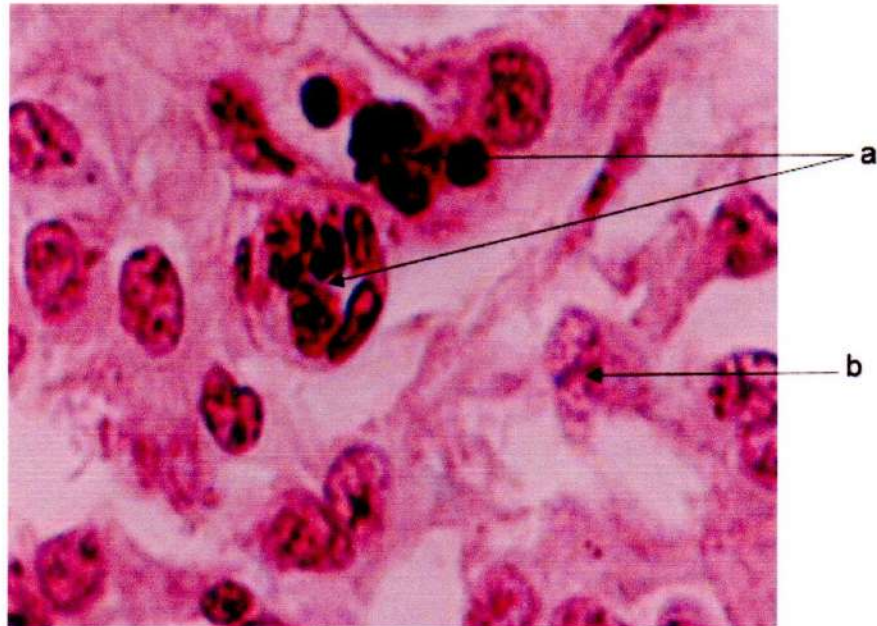


Fig. 8. Macrófagos. (a) Dos macrófagos del tejido linfoide de la pulpa roja. Aparecen activos con material ingerido. Al colorante Tricrómico de Masson los núcleos de forma arriñonada ligeramente basófilos. El citoplasma basófilo. El material ingerido se muestra de un color oscuro. (b) linfocitos libres dentro del tejido conectivo fibrilar. (400 X).

Macrófagos

En el tejido linforreticular de la pulpa roja del bazo de ovino localizamos macrófagos en actividad. Con el Colorante Tricrómico de Masson muestran un núcleo arriñonado ligeramente basófilo y un citoplasma basófilo, en su interior material ingerido o fagocitado de un color oscuro, **Cotrina (2015)**, refiere a los macrófagos o histiocitos de forma irregular con procesos citoplasmáticos gruesos y un núcleo ovoide o abollonado, difíciles de distinguir de los fibroblastos a menos que los primeros muestren evidencia de fagocitosis; **Webster (2013)**, describe que los macrófagos pertenecen al sistema de fagocitos mononucleares, y poseen un núcleo ovalado, arriñonado en forma de herradura con muchos nucléolos, el citoplasma es abundante levemente basófilo y puede contener material ingerido.

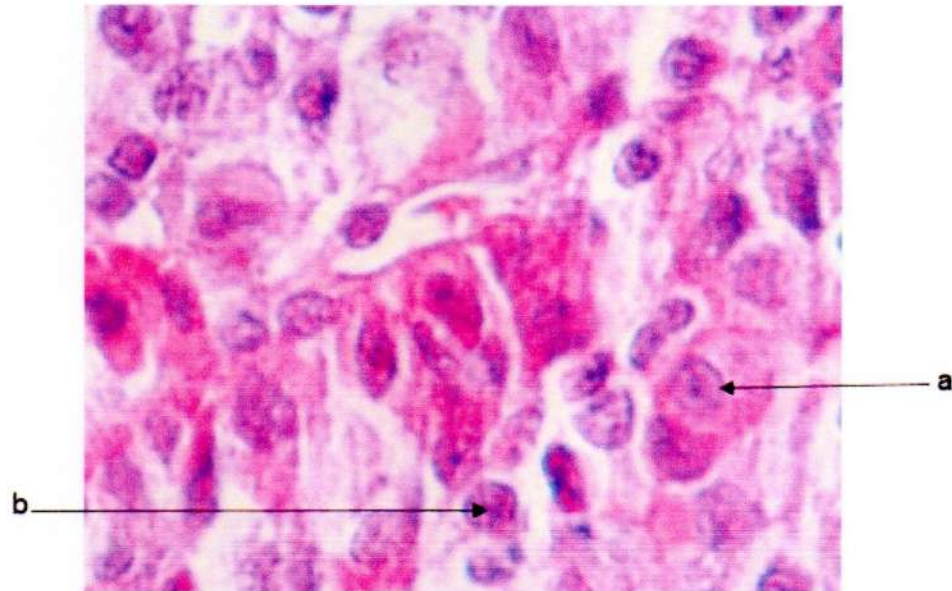


Fig. 9. Plasmocito del centro germinativo de Flemming. (a) Células ovaladas con gran cantidad citoplasmática, núcleo redondo excéntrico ligeramente acidófilo. Citoplasma abundante ligeramente basófilo. (b) linfocitos dentro de la malla conectiva (400 X).

Plasmocito

Nuestros hallazgos hechos en la figura 9 también lo mencionan **Cotrina (2015) y García (2009)**, los cuales determinan que el plasmocito o célula plasmática, es de forma ovalada o irregular, su citoplasma amplio presenta una basofilia expresión de un gran contenido en ribonucleoproteínas. El núcleo redondo y excéntrico acidófilo, se encuentran en el interior de las mallas de la trama reticular o tejido de sostén del tejido linfoide. Así mismo, **Delman y Brown (2000)**, refiere que los plasmocitos miden de 6-20 micras de diámetro, de forma redondeada algo elongadas o poliédrica, presentan un núcleo ovalado excéntrico, citoplasma íntimamente basófilo, puede contener en su citoplasma inclusiones prominentes, que adquieren la forma de depósito globulares cristalinos.



CAPÍTULO V

CONCLUSIONES

- ✓ Los elementos celulares y del tejido estromal del bazo de ovino alcanzaron una regular afinidad al colorante.

- ✓ Utilizando la Coloración Tricrómico de Masson en los tejidos de bazo de ovino, se identificaron los elementos celulares que se encuentran en la pulpa blanca y pulpa roja (Linfoblastos, linfocitos, macrófagos, células reticulares y células plasmáticas) y del estroma.

- ✓ Los tejidos del armazón conectivo o fibras reticulares o tejido de sostén del bazo no se identificaron porque necesitan coloración especial Argéntica.



CAPÍTULO VI

REFERENCIAS BIBLIOGRÁFICAS

- Abanto, A. 2014. Afinidad tintorial del tejido del cerebro y cerebelo del conejo con la técnica de Coloración Tricrómico de Masson. Tesis para optar el título profesional de Médico Veterinario. Facultad de Ciencias Veterinarias de la Universidad Nacional de Cajamarca.
- Cotrina, M.A. 2015. Histología del bazo en gatos (*Felis silvestris catus*) en dos periodos de desarrollo-Cajamarca. Tesis para optar el Título Profesional de Médico Veterinario. Facultad de Ciencias Veterinarias. Universidad Nacional de Cajamarca
- Delman, H.D. Ester Brown. 2000. Histología Veterinaria 23ava Edición. Editorial Acribia. Zaragoza España. p.p 274-280. (Internet) 22 de marzo del 2016. (Disponible) <http://www.nonografias.com/trabajos/estorago-cerdo>).
- Eliséiev, V.G. y Afanasiev, I. 2010. Manual de Histología Esquemática. Primera Edición. Editorial Mir. Moscú, 353:377; 223:234, Vega González. La habana Cuba. pp. 60-73. (Internet) 18 de noviembre del 2014. (Disponible). <http://www.monografias.com/trabajos64/hhistología-animales-domésticos/histología-animales-domésticos.shtml>
- García del Moral. 1998. Anatomía Patológica. Laboratorio. Primera Edición. Editorial Mc Graw Hill. Nueva York. Estados Unidos.(Internet), (2 de octubre 2013). Disponible en: http://www.uv.es/RELIEVE/v6n2/RELIEVEv6n2_3.ht
- García P. 2009. Órganos Linfoides. En Histología Humana Práctica: Enfermería. Primera Edición. Editorial Universitaria Ramón Areces. pp. 274-276. (Internet) 15 abril del 2016. (Disponible)
- Guyton y Hall: 2011. Tratado de Fisiología Médica. Doceava Edición. Editorial S.A. Elsevier. Madrid España. pp. 1112. (Internet) 14 de setiembre del 2014. (Disponible) <http://www.casa-del-libro.com/libro-Guyton--hall-tratado-de-Fisiologia-Médica-12-ed/9788480868198/1851753>



- Ham, A. 2013. Tratado de Histología. Novena Edición. Editorial Interamericana. Caracas Venezuela pp. 935. (Internet) fecha. (Disponible) <http://listado.Libros-ciencias-médicas-naturales/tratado-de-histología-Artur-w-ham>
- Horst-Dieter. 1994. Histología Veterinaria. Segunda Edición. Editorial Acriba. Buenos Aires Argentina. pp. 408. (Internet) 20 de octubre del 2014. (Disponible) [www.casa del libro.com/libro-Histología-Veterinaria](http://www.casa-del-libro.com/libro-Histología-Veterinaria)
http://ausalud.uninet.edu/misaputes/index.php/Histología_del_bazo
- Junqueira y Carneiro, 2009. Sistema Inmunológico y Ganglios Linfáticos. En Histología Básica. Texto y Atlas. Sexta edición. Editorial Masson. pp. 276-280. ISBN: 978844581462. Páginas: 640
<http://www.laleo.com/histologia-basica-texto-atlas-p-779.html?osCsid=v710j74ingu377bchnng3iur93>
- Krause, W. y Cutts, J. 1984. Histología. Primera Edición. Editorial Médica Panamericana. (Internet) 20 de mayo del 20015). p.p.416-425. (Disponible <http://www.libreroonline.com/argentina/libros/127418/krause-william-j-cutts-j-harry/histologia.html>
- Quevedo, R. 2009. Histología. Glándulas Endocrinas. Artículo Científico. Hipotálamo e Hipófisis (Glándula Pituitaria). (Internet) 24 de agosto del 2014. (Disponible)<http://www.monografias.com/trabajos58/histología-glándulas-endocrinas/hstologia-glándulas-endocrinas.shtml>.
- Schroeder y Hans. 1999. Fisiopatología Reproductiva 1999. Schroeder Hans edición 1 editorial: medica celsus publicación: pp: 878
<http://www.celsus.com.co/pagina/libro.php?ID=5364>
- Sisson y Grossman 1999. Anatomía de los Animales Domésticos. Quinta Edición. Editorial SALVAT EDITORES S. A. Barcelona España. (Internet 13 de mayo del 2014. Pp. 2203. (Disponible) [http://books.google.com.p/books/tratado_d_Anatomía Animales Domésticos](http://books.google.com.p/books/tratado_d_Anatomía_Animales_Domésticos).
- Traumat y Fiebiger 2014. Histología y Anatomía microscópica Comparada de los Animales Domésticos. Edición Revolucionaria. Inst. Cubano del libro. Cuba. pp. 224. (Internet) 14 de noviembre del 2014. (Disponible)



http://www.monografis.com/trabajos64/Histología_animales-domésticos/Histología-animales-domésticos.shtml

Ulrich, Welsch, 2014. Histología. Tercera Edición. Editorial Acribia. Buenos Aires Argentina. pp. 593. (Internet) 23 de octubre del 2014. (Disponible) <http://www.medicapanamericana.com/Libros/Libro/5122/eBook-Sobotta-Histologia.html>

Webster, 2013. Histología. Lo esencial de un vistazo. Primera Edición. Editorial Panamericana. Barcelona España. Pp. 120. (Internet) 15 setiembre del 2014. (Disponible). <http://www.laleo.com/embriologia-lo-esencial-de-un-vistazo-p-10839.html>

Zerral, P. 2011. Reproducción y Selección. Aspectos generales de Fisiología y Endocrinología Reproductiva. El Hipotálamo y la Hipófisis. Artículo Científico Anual. Buenos Aires Argentina. pp. 15. (Internet) 12 de agosto del 2014. (Disponible) <http://www.crianza-canina.com/articulo.Asp?id=134>.



ANEXO

Reactivos De La Técnica Tricrómica De Masson

Solución de *hematoxilina férrica de Weigert*

- ✓ *Solución de escarlata de Biebrich-fucsina ácida*
 - 90 cc de escarlata de Biebrich al 1% en agua destilada
 - 9 cc de fucsina ácida al 1% en solución acuosa
 - 1 cc de ácido acético glacial.
- ✓ Solución acuosa de ácido fosfomolibdico (utilizar ácido fosfotúngstico en la misma proporción, si se va a teñir con verde luz).
 - 5 g de ácido fosfomolibdico
 - 200 cc de agua destilada.
- ✓ Solución de azul de anilina
 - 2,5 g de azul de anilina
 - 2 cc de ácido acético glacial al azul)
 - 98 cc de agua destilada.
- ✓ Solución de verde luz al 2% (alternativa al azul)
 - 2 g de verde luz al 2% (alternativa al azul)
 - 99 cc de agua destilada
 - 1 cc de ácido acético glacial
- ✓ Solución diferenciadora; Solución acuosa de ácido acético glacial al 1%.

(Delman y Brown, 2000)



Método de Coloración Tricrómico de Masson

- ✓ Toma de muestra del bazo 1 centímetro cuadrado.
- ✓ Fijación en formaldehído bufferado al 10%.
- ✓ Desparafinar e hidratar hasta el agua destilada de manera habitual.
- ✓ El material fijado en soluciones de formaldehído se recomienda hacer un mordenaje previo con líquido de Bouin durante 1 hora a 56-60°C o toda la noche a temperatura ambiente.
- ✓ Enfriar y lavar en agua destilada hasta que desaparezca el color amarillo.
- ✓ Teñir con hematoxilina férrica durante 10 minutos. Lavar en agua corriente durante 10 minutos.
- ✓ Lavar en agua destilada.
- ✓ Teñir con Solución de escarlata-fucsina ácida durante 2-5 minutos.
- ✓ Lavar en agua destilada.
- ✓ Tratar con la Solución de ácido fosfomolibdico-fosfotúngstico durante 10-15 minutos si se va a colorear con la solución de azul de anilina, o en la Solución acuosa de ácido fosfotúngstico al 5% durante 15 minutos si se desea teñir con verde luz.
- ✓ Teñir con Solución de azul de anilina 15 minutos o con Solución verde de luz 5 minutos.
- ✓ Lavar en agua destilada.
- ✓ Diferenciar en la Solución de ácido acético al 1% durante 3-5 minutos
- ✓ Deshidratar, aclarar y montar.

(Delman y Brown, 2000)

Testimonios Fotográficos Que Muestran Los Pasos De La Metodología



Fig. 9. Camal Municipal de Cajamarca. Sala de Sacrificio. Separación del bazo de ovino aparentemente sano.



Fig. 10. Camal Municipal de Cajamarca. Mesa de Inspección Veterinaria. Selección de los órganos para la toma de la muestra de los tejidos del bazo de ovino

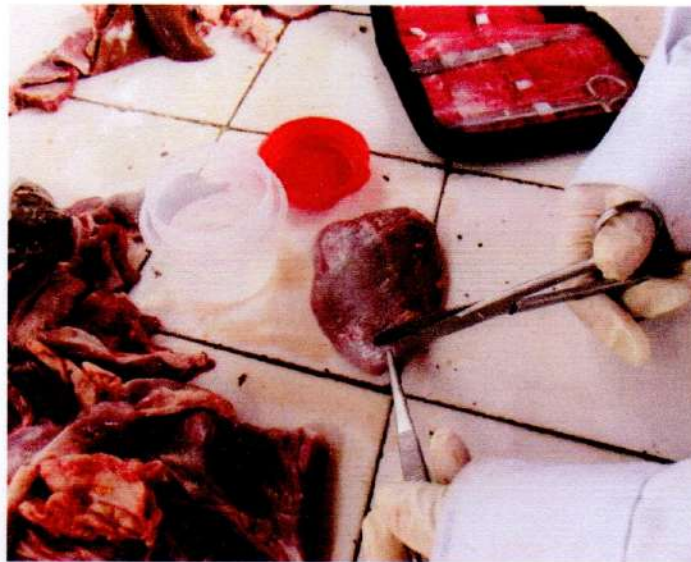

Fig. 11. Camal Municipal de Cajamarca. Mesa de Inspección Veterinaria. Toma de la muestra de los tejidos del bazo de ovino.

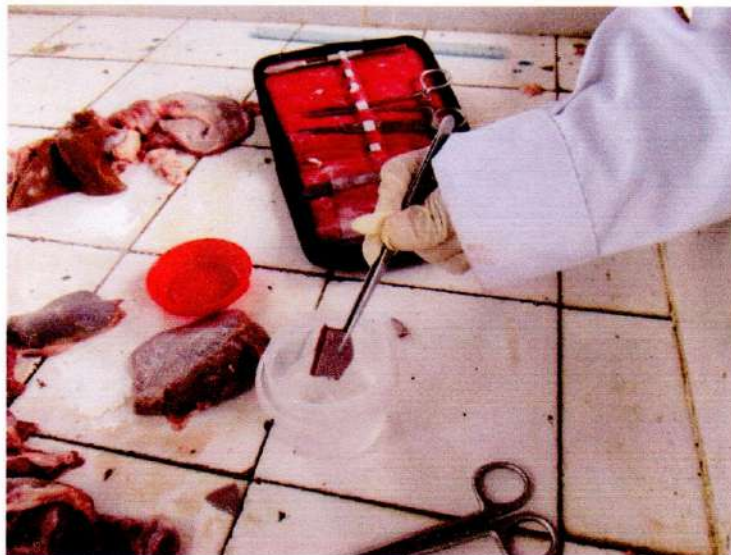

Fig. 12. Camal Municipal de Cajamarca. Mesa de Inspección Veterinaria. Fijación de la muestra de los tejidos del bazo de ovino en una solución de formaldehído bufferado al 10%.

Trabajo En El Laboratorio De Embriología E Histología De La Facultad De Ciencias Veterinarias. Método De Inclusión En Parafina

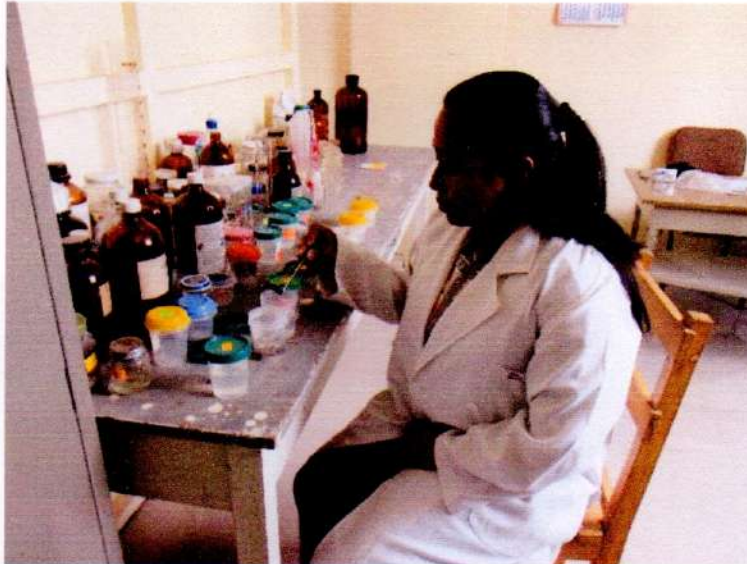

Fig. 13. Laboratorio de Embriología e Histología de la Facultad de Ciencias Veterinarias.
Deshidratación. Cinco baños en alcohol (etanol) por una hora en cada baño.
Concentración ascendente (80%; 95%, 95%; 100%, 100%).



Fig. 14. Laboratorio de Embriología e Histología de la Facultad de Ciencias Veterinarias.
Aclaramiento. Tres baños en Xilol por una hora cada baño.



Fig. 15. Laboratorio de Embriología e Histología de la Facultad de Ciencias Veterinarias.

Inclusión en parafina. Dos baños en parafina diluida a 60°C, tres horas cada baño.

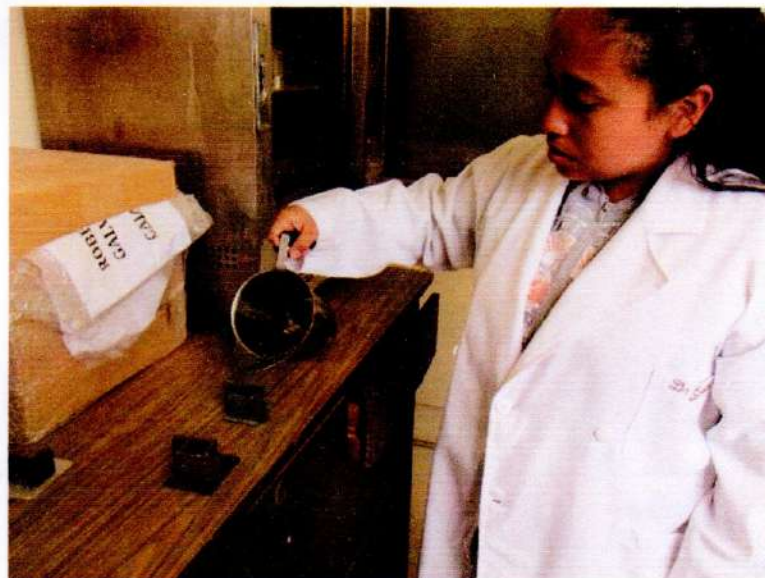

Fig. 16. Laboratorio de Embriología e Histología de la Facultad de Ciencias Veterinarias.

Elaboración de tacos. Tacos de parafina que contiene el bloque de tejido de bazo de ovino.

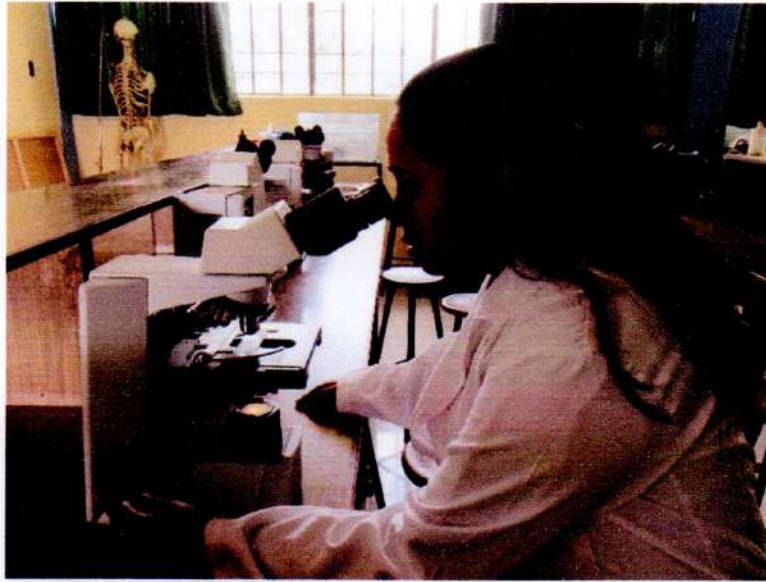

Fig. 17. Laboratorio de Biología de la Facultad de Educación. **Diagnóstico histológico.**
Láminas montadas con tejidos de bazo de ovino.

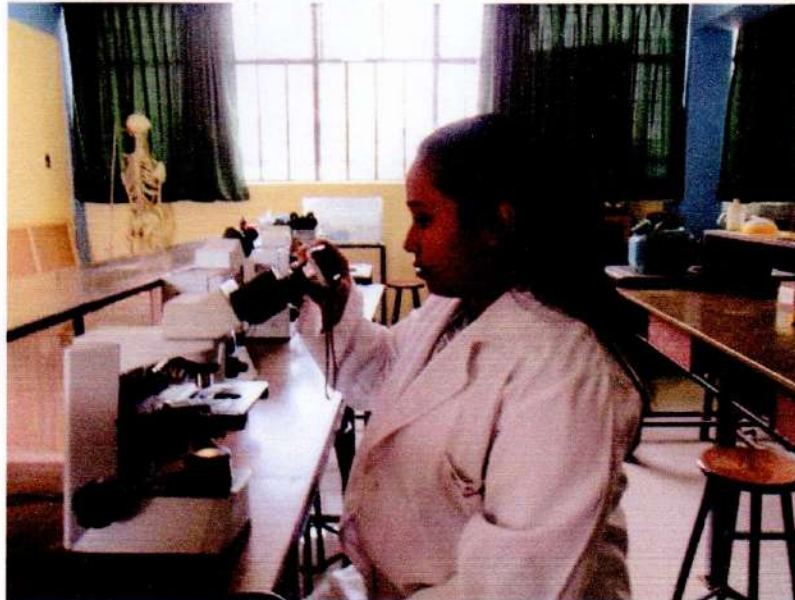


Fig. 18. Laboratorio de Biología de la Facultad de Educación. **Microfotografía.**