



## Malformaciones congénitas. Reporte de meromelia, amelia y anuro en terneros



Medali Cueva-Rodríguez <sup>a\*</sup>

Nevil Itamar Pomatanta-Escobal <sup>a</sup>

Jorge Portal-Torres <sup>a</sup>

Wigoberto Alvarado C. <sup>b</sup>

Carlos Quilcate-Pairazamán <sup>c</sup>

<sup>a</sup> Universidad Nacional de Cajamarca. Facultad de Ciencias Veterinarias. Laboratorio de Patología Veterinaria, Av. Atahualpa N° 1050 - Carretera a Baños del Inca, Ciudad de Cajamarca, Perú.

<sup>b</sup> Universidad Nacional Toribio Rodríguez de Mendoza. Facultad de Ingeniería Zootecnista, Agronegocios y Biotecnología, (UNTRM). Ciudad de Chachapoyas (Amazonas), Perú.

<sup>c</sup> Instituto Nacional de Innovación Agraria. Dirección de Desarrollo Tecnológico Agrario. La Molina, Lima, Perú.

\* Autor de correspondencia: [mcuevar@unc.edu.pe](mailto:mcuevar@unc.edu.pe)

### Resumen:

La amelia es una malformación representada por la ausencia de una extremidad o extremidades. Las causas de esta anomalía son multifactoriales, involucrando componentes genéticos, ambientales y epigenéticos. Las mutaciones en genes críticos como *Shh* (*Sonic Hedgehog*) y los genes *Hox*, esenciales para la formación y diferenciación de las extremidades durante el desarrollo embrionario, las interrupciones en *Shh* y *Hox* o en su ruta de señalización pueden resultar en amelia. Asimismo, mutaciones en estos genes pueden provocar disrupciones severas en el desarrollo de las extremidades. La amelia se caracteriza anatómicamente por la ausencia completa de una o más extremidades anteriores o posteriores. En cuanto a la meromelia, este tipo de anomalía se trata de la ausencia parcial de una o varias extremidades. Tres casos de

bovinos presentaron una malformación en las extremidades anteriores, el primer y tercer caso con anuro. En el examen macroscópico se identificó el primer caso con meromelia y anuro. En el segundo se identificó amelia de las extremidades anteriores derecha e izquierda y el tercer caso con presencia de anuro. Concluyendo que, en los tres casos se presentaron anomalías congénitas.

**Palabras clave:** Amelia, Pardo Suizo, Bovino.

Recibido: 08/08/2024

Aceptado: 25/08/2025

Las malformaciones congénitas han sido descritas en múltiples especies animales incluido a los bovinos; aunque con baja frecuencia, pueden deberse a causas genéticas, no genéticas, interacciones entre estas dos e idiopáticas<sup>(1)</sup>. Estas ocurren debido a una interrupción del desarrollo normal del feto o embrión, lo que da lugar a un defecto congénito presente o evidente en el nacimiento<sup>(2)</sup>. Cabe recalcar, que éstas no solamente agrupan a aquellas que son evidentes mediante observación macroscópica, sino también a aquellos defectos que pueden ocurrir a nivel microscópico tales como anomalías celulares/moleculares o metabólicos/fisiológicos. Se reporta que el 10 % de las malformaciones suelen estar relacionadas a causas ambientales, el 25 % con causas genéticas, mientras que el 65 % responde a factores desconocidos probablemente de origen multifactorial<sup>(3)</sup>.

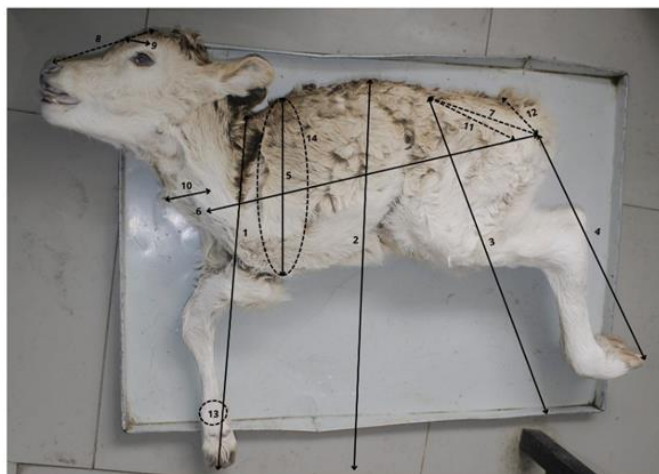
Su clasificación está mediada de acuerdo al sistema corporal, pueden ocurrir individualmente o combinados con otras malformaciones, siendo el sistema musculoesquelético el más afectado en bovinos<sup>(4)</sup>, en el cual se reportan malformaciones como la amelia, meromelia y anuro. La amelia es un tipo de malformación congénita rara que se caracteriza por la ausencia completa de uno o más miembros en el nacimiento. En los terneros, esta condición implica la ausencia total de las extremidades anteriores o posteriores, lo que resulta en una discapacidad grave que afecta su movilidad y capacidad de sobrevivir sin intervención<sup>(5)</sup>. La primera descripción documentada de esta anomalía en vacunos se remonta a 1914 por Schmaltz en Alemania; la amelia y los otros tipos de malformaciones congénitas reportadas en terneros no se consideran endémicas de ninguna región específica, ya que ocurren esporádicamente en todo el mundo<sup>(6,7)</sup>.

Con respecto a la amelia y meromelia al ser defectos relacionados a las extremidades de los animales, sus causas pueden ser anomalías cromosómicas, trastornos genéticos, exposiciones ambientales e intrauterinas. Con respecto a la meromelia, esta anomalía se trata de la ausencia parcial de una o varias extremidades<sup>(8)</sup>. En cuanto al anuro, es descrito como un defecto congénito donde el animal no presenta las vértebras caudales que forman la cola y suele estar asociado a defectos vertebrales y espinales<sup>(9)</sup>. Por lo que, pueden presentar causas multifactoriales, involucrando factores genéticos y ambientales<sup>(10)</sup>.

Entre los factores genéticos, las mutaciones en genes clave como *Shh* (*Sonic Hedgehog*) y los genes *Hox* han sido identificados como causantes principales; estos genes son esenciales para la formación y diferenciación de las extremidades durante el desarrollo embrionario, y cualquier alteración en su funcionamiento pueden resultar en malformaciones severas como la amelia; el gen *Shh* es crucial para el establecimiento del eje anteroposterior y la diferenciación celular en los brotes de las extremidades<sup>(10,11)</sup>. Las mutaciones en *Shh* o las interrupciones en su ruta de señalización pueden dar origen a la ausencia total de extremidades. Además de los factores genéticos, diversos factores ambientales pueden contribuir al desarrollo de malformaciones congénitas en terneros<sup>(12)</sup>. Asimismo, la exposición a teratógenos, como ciertos medicamentos y toxinas ambientales, junto con deficiencias nutricionales, especialmente de ácido fólico, durante la gestación, se han asociado con un mayor riesgo de malformaciones congénitas<sup>(13)</sup>. Al respecto se ha descrito que, cuando los defectos congénitos se dan en grupos de animales no relacionados se suele tomar esto como un signo probable de que la etiología es química o infecciosa<sup>(14)</sup>. Asimismo, las infecciones maternas durante la gestación pueden interactuar con predisposiciones genéticas, aumentando el riesgo de defectos del desarrollo. La amelia en terneros ha sido reportada en diversas razas de bovinos, incluyendo Dexter, Hereford, Holstein, Pardo suizo, Angus, incluyendo búfalos. En algunas razas de bovinos, ha sido reportada como un rasgo hereditario recesivo<sup>(14,15)</sup>, incluso, la heredabilidad indica la proporción de variación en una característica de factores genéticos, que ha sido objeto de estudio en relación con la amelia en terneros, lo que implica que esta enfermedad puede tener una predisposición genética<sup>(15,16)</sup>.

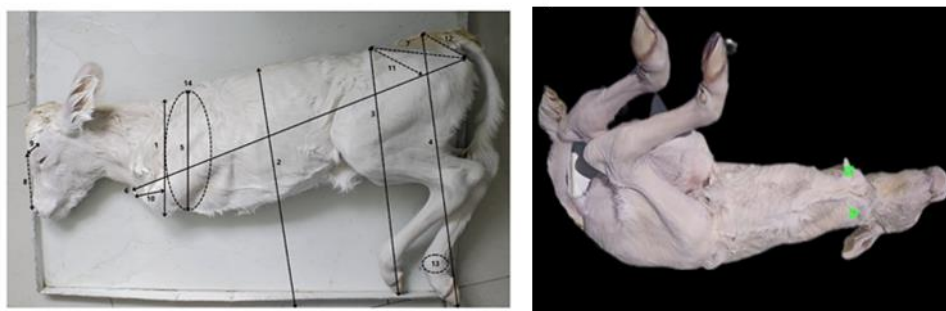
Se presentaron tres casos de bovinos al Laboratorio de Patología Veterinaria de la Universidad Nacional de Cajamarca, Perú. Se trató de tres terneros recién nacidos, hembra y macho de raza Pardo Suizo y el tercer caso cruce entre Pardo Suizo y Holstein, con malformaciones de ausencia de los miembros anteriores; el primer caso también presentó anuro. Las madres no han manifestado ningún problema patológico y sus padres son desconocidos. El primer caso es proveniente del centro poblado de Otuzco, el segundo de la Cooperativa Huayrapongo-Baños del Inca-Cajamarca y el tercer caso del distrito Baños del Inca, Cajamarca, Perú.

**Caso 1.** Bovino macho, de raza Pardo Suizo, de nombre Harol, nació con 37 kg. Tipo de concepción: monta natural, tiempo de gestación 9 meses. Madre sin reporte de patologías, de 4 años de edad, peso de 400 kg, fue el segundo parto, el primer parto no presentó ninguna alteración, el sistema de crianza fue semiestabulada, con alimentación a base de rye grass y alfalfa. Sin historial de vacunas. Datos del padre, desconocidos. Al nacimiento presentó meromelia y ausencia de la formación de las vértebras sacras y coccígeas (anuro). Al examen físico se observó un desarrollo incompleto de la escápula y ausencia de las vértebras caudales que forman la cola. El caso fue reportado en el centro poblado de Otuzco, al noreste de la ciudad de Cajamarca en Perú, a una altitud de 2,850 msnm (Figura 1).

**Figura 1:** Caso de meromelia y anuro en ternero

Bovino en posición lateral derecho, presencia de meromelia del miembro anterior izquierdo (M), anuro (R). Las principales medidas del espécimen, fueron (1) 66 cm, (2) 72 cm, (3) 73 cm, (4) 75 cm, (5) 34 cm, (6) 64 cm, (7) 18 cm, (8) 23 cm, (9) 15 cm, (10) 20 cm, (11) 16 cm, (12) 10 cm, (13) 11 cm y (14) 68 cm.

**Caso 2.** Bovino hembra, de raza Pardo Suizo, de 7 días de nacida y peso de 38.5 kg. Tipo de concepción: monta natural. Se dio la alimentación con biberón, el animal se esforzaba por levantarse, realizaba de manera normal la succión de la leche del biberón. Madre de la misma raza, de 420 kg, sin reporte de patologías. Fue el tercer parto. Datos del padre desconocidos. El sistema de crianza fue semiestabulada, con alimentación a base de rye grass. Al nacimiento se observaron rezagos en la ubicación de la escápula, presentando la malformación congénita amelia, con ausencia de ambos miembros anteriores. El caso fue reportado en la Cooperativa Huayrapongo-Baños del Inca, Cajamarca (Figura 2). Los bovinos se encuentran conservados en formol al 10 % en el Laboratorio de Patología Veterinaria de la Universidad Nacional de Cajamarca.

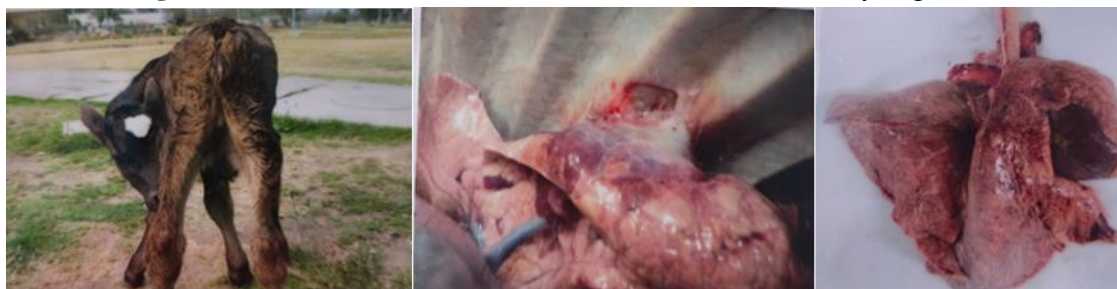**Figura 2:** Vista lateral y ventral de un caso de amelia en ternero

Las principales medidas del espécimen: (1) 25 cm, (2) 57 cm, (3) 60 cm, (4) 53 cm, (5) 23 cm, (6) 64 cm, (7) 21 cm, (8) 25 cm, (9) 14 cm, (10) 10 cm, (11) 16 cm, (12) 11 cm, (13) 10 cm y (14) 62 cm.

**Caso 3.** Bovino hembra, cruce de raza Pardo Suizo con Holstein, con 10 días de nacida. Nació a las 0430 h, con peso de 36 kg (Figura 3). Tenía problemas de respiración, con deficiencia en el consumo de leche. Presentó disnea. Madre de nombre Marianita de raza

Holstein, de 4 años y medio, con peso de 415 kg, y de segunda paridad. Padre de nombre Jeferson, de raza Pardo Suizo de 5 años de edad. El sistema de crianza semiestabulada, alimentación a base de rye grass, alfalfa y concentrado. El caso fue reportado en el Fundo Huayrapongo, Baños del Inca, Cajamarca, Perú. Luego se realizó la necropsia según protocolos establecidos por el personal Docente del Laboratorio de Patología Veterinaria de la UNC.

**Figura 3:** Ternera con diferentes malformaciones físicas y orgánicas



A. Presencia de anuro. B. Adherencia de lóbulo izquierdo del pulmón hacia la pleura costal a la altura de la 4.<sup>a</sup> y 5.<sup>a</sup> costilla. C. Zonas de coloración rojizas a marrón oscuro, especialmente en el lóbulo derecho, común en casos de neumonía.

Los hallazgos más evidentes en el examen físico de los casos fueron meromelia del miembro anterior derecho y otra malformación (anuro) en el primer caso. En el segundo caso se observó amelia en extremidades anteriores; en estos casos las mutaciones en genes *Hox* desorganizan este proceso, donde una o más extremidades no se desarrollan completamente y puede estar relacionado a factores ambientales. La prevención de estas malformaciones implica limitar la exposición a teratógenos en el entorno de las vacas gestantes, lo cual requiere una vigilancia estricta de los medicamentos administrados, el manejo de productos químicos en el entorno agrícola y la provisión de un entorno libre de contaminantes. Investigaciones continuas para identificar nuevos teratógenos y comprender sus mecanismos de acción son esenciales para desarrollar estrategias preventivas más efectivas<sup>(13,14,15)</sup>. Por otro lado, en la malformación de amelia también llegan a influir los genes *Hox*, que codifican proteínas que actúan como factores de transcripción, dirigiendo la diferenciación y organización de células en las extremidades a lo largo del eje antero-posterior, alertando la señalización necesaria para el correcto desarrollo de las yemas de los miembros, llevando a defectos en la segmentación y disposición de las estructuras óseas y tejidos blandos<sup>(15)</sup>. En algunas razas de bovinos, la amelia no ha sido reportada como un rasgo hereditario recesivo. Si bien en los casos observados (Figura 3) no se cuenta con información genética de los progenitores para determinar con certeza un componente hereditario, es posible afirmar que la ausencia de antecedentes clínicos similares en los progenitores, podría sugerir una posible causa esporádica o asociada a factores ambientales. Aunque en otras razas como la Dexter, se ha documentado un patrón hereditario específico que vincula la amelia con ciertas líneas genéticas<sup>(15,16)</sup>. Estudios han identificado que la amelia en esta raza sigue un patrón de herencia autosómica recesiva, lo que implica que dos copias del gen mutado deben estar presentes para que el ternero sea afectado. Este conocimiento genético es crucial, ya que

permite a los criadores realizar pruebas de detección y seleccionar adecuadamente los animales para la cría, reduciendo así la incidencia de esta malformación. La investigación genética continúa siendo esencial para identificar los genes específicos involucrados y desarrollar estrategias efectivas de manejo y prevención en las poblaciones de bovinos afectados<sup>(16)</sup>. Factores genéticos durante la etapa embrionaria de desarrollo llegan a influir en el gen *Shh*, el cual es esencial para la correcta segmentación y organización de las estructuras de las extremidades, influyendo en la proliferación y diferenciación celular en la yema del miembro, una región primordial para el desarrollo de los huesos y tejidos<sup>(16,17)</sup>. Mutaciones o disfunciones en la señalización de *Shh* pueden resultar en una variedad de malformaciones, incluida la amelia, donde una o más extremidades no se desarrollan por completo. Comprender las implicaciones del gen *Shh* en el desarrollo de las extremidades no solo proporciona información sobre los mecanismos genéticos subyacente a esta malformación, sino que también puede orientar estrategias para la detección temprana y la posible intervención en casos de riesgo.

Entre los teratógenos ambientales más importantes existen plantas tóxicas; *Lupinus* spp, *Astragalus* spp., *Conium maculatum*, *Nicotiana* spp<sup>(17)</sup>. De estas plantas, se conoce que la especie *Lupinus mutabilis* es endémica del Perú y crece en zonas altoandinas como Cajamarca. Al igual que otras especies de su género, se caracteriza por la presencia de compuestos alcaloides tóxicos. Sin embargo, a la fecha no existen reportes acerca de su efecto sobre malformaciones congénitas en bovinos, cabe mencionar que los animales se alimentan de las pasturas que se encuentran cerca de las plantaciones de *Lupinus mutabilis*. Las malformaciones congénitas en terneros suelen ser resultado de una combinación de factores genéticos y ambientales por los mecanismos a través de los cuales los teratógenos causan malformaciones, incluyendo la interferencia con la señalización molecular, la disrupción del ciclo celular y la alteración de la expresión génica.

También se han reportado casos de palatosquisis en bovino en la región Cajamarca, Perú<sup>(18)</sup>. Concluyendo, que los casos patológicos fueron meromelia, amelia y anuro en terneros.

### **Conflicto de intereses**

Los autores no tuvieron ningún conflicto de intereses.

### **Agradecimientos**

A Juan Carlos Colorado Espinoza, Álvaro Osmar Mera Alcalde, Jhon Segundo Iparraguirre Cárdenas, Roxana Cinthia Quispe Lara,

**Literatura citada:**

1. Mee JF, Murphy D, Curran M. Bovine congenital defects recorded by veterinary practitioners. *Reprod Domest Anim* 2024;59(1):e14501. <https://doi.org/10.1111/rda.14501>.
2. Dart A, Kirkland PD, Lear A. Anomalías congénitas y hereditarias en animales. *MSD Manual de Veterinaria* 2020. <https://www.msdsvetmanual.com/es/enfermedades-generalizadas/anomal%C3%ADas-cong%C3%A9nitas-y-hereditarias/anomal%C3%ADas-cong%C3%A9nitas-y-hereditarias-en-animales>.
3. Rojas M, Walker L. Malformaciones congénitas: aspectos generales y genéticos. *Int J Morphol* 2012;30(4):1256-65. <http://dx.doi.org/10.4067/S0717-95022012000400003>.
4. Sánchez-Miguel C, Holmes C. Bovine abortion. In: All-Island disease surveillance report 2016. Belfast: AFBI/DAFM; 2016:14–17.
5. Jethva PE, Patel BK, Manohar RA. Amelia of hind limbs in a buffalo calf - a case report. *Indian J Vet Sci Biotec* 2014;9(3):73–74.
6. Schmaltz HN. Bericht über Missbildungen bei Haus- und Nutztieren. *Zeit für Tiere* 1914;28(3):145-158.
7. Brown M. Mutaciones del gen HOX y malformaciones de las extremidades: una revisión exhaustiva. *Bio Des* 2021;45(3):231-245.
8. Gold NB, Westgate MN, Holmes LB. Anatomic and etiological classification of congenital limb deficiencies. *Am J Med Genet A*. 2011;155A(6):1225-35. doi: 10.1002/ajmg.a.33999.
9. Kim CS, Koh PO, Cho JH, *et al.* Sacrocaudal agenesis in a Korean native calf (*Bos taurus* Coreanae). *J Vet Med Sci* 2007;69(6):653-655. doi:10.1292/jvms.69.653.
10. Smith J, Johnson L. El papel de SHH en el desarrollo de las extremidades: implicaciones para Amelia. *J Vet Gen* 2022;34(2):123-135.
11. Samad MA. Systematic review of congenital anomalies in calves and kids reported during the period from 1975 to 2021 in bangladesh. *OUCI* 2021;3(2):29.
12. Kokila S, Gopa K, Prabhu M, Mayilkumar K. Unusual case of Tetra -Amelia in a Holstein-Friesian cross bred calf. *Res Gate* 2014;1(4):321-6387.
13. Andresen H, Rivera H, Morales C. Congenital malformations' syndrome in Cebu Cattle in Peru. *Amer Assoc Bov Prac* 1992;3(83):65-72.
14. Coppock RW, Dziwenka MM. Teratogenesis in livestock. In: Gupta RC, editor. *Reproductive and developmental toxicology*. 3rd ed. Cambridge (MA): Academic Press; 2022:1443–1460. doi:10.1016/B978-0-323-89773-0.00071-0.

15. Goncalves L, Sangiuliano C. Descripción osteológica y citogenética de un caso de artrogriposis en un bovino Holstein Friesian [Tesis doctoral]. Montevideo, RU: Universidad de la República Uruguay; 2022.
16. Vipani K, Heigo P, Parveen K. Tetra- Amelia with Brachygnathia inferior in a Holstein- Friesian cross bred calf. IJRDO 2016;1(3):2.
17. Jacobsen SE, Mujica A. Geographical distribution of the Andean lupin (*Lupinus mutabilis* Sweet). Plant Genet Resour Newsl 2008; (155): 1–8. <https://cgspace.cgiar.org/server/api/core/bitstreams/e70a15c1-9e79-4c2b-9740-14bf13bbb117/content#page=5>.
18. Centellas-Jáuregui RV, Portal-Torres J, Cueva-Rodríguez M, Alvarado W, Quilcate-Pairazamán, C. Palatosquisis en un ternero raza Holstein. Caso clínico. Rev Cient Fac Cienc Vet 2024;34(3):1–3. <https://doi.org/10.52973/rcfcv-e34409>.