








# Diprosopus y otras malformaciones en bovino

## Reporte de Caso

### Diprosopus and other malformation in cattle

#### Case Report

Edson Gaona-Huamán<sup>1\*</sup> , Ivy Cabrera-Rojas<sup>1</sup> , Anali Galvez-Chuquilin<sup>1</sup> , Jorge Portal-Torres<sup>1</sup> , Medali Cueva-Rodríguez<sup>1</sup> ,  
Wigoberto Alvarado<sup>2</sup> , Carlos Quilcate-Pairazamán<sup>3</sup> 

<sup>1</sup>Universidad Nacional de Cajamarca, Facultad de Ciencias Veterinarias, Laboratorio de Patología Veterinaria. Cajamarca, Perú.

<sup>2</sup>Universidad Nacional Toribio Rodríguez de Mendoza (UNTRM), Facultad de Ingeniería Zootecnista, Agronegocios y Biotecnología. Chachapoyas, Perú.

<sup>3</sup>Instituto Nacional de Innovación Agraria (INIA), Dirección de Desarrollo Tecnológico Agrario. Lima, Perú.

\*Autor para correspondencia: [egaonah20\\_1@unc.edu.pe](mailto:egaonah20_1@unc.edu.pe)

#### RESUMEN

El diprosopus es el resultado de una malformación congénita, también conocido como duplicación craneofacial, que es ampliamente reconocido en humanos y también hay reportes en muchas especies animales. El objetivo de esta investigación es conocer sobre las manifestaciones clínicas y hallazgos post mortem en diprosopus en vacuno. Un vacuno hembra con duplicidad incompleta cefálica facial (diprosopus), producto de la octava gestación de una vaca criolla, proveniente del centro poblado de Quidén, distrito de Paccha, provincia de Chota, región de Cajamarca, Perú, con sistema de crianza extensivo de producción. El vacuno presentaba dos maxilares inferiores con doble cavidad oral y nasal, dos lenguas y dientes supernumerarios, la bóveda era doble y cuello único. Se confirma que el caso descrito se trata de diprosopus en dicho vacuno.

**Palabras clave:** Vacuno; diprosopus; malformaciones congénitas; palatosquisis; duplicación mandibular

#### ABSTRACT

Diprosopus is a congenital malformation result, also known as craniofacial duplication, which is widely recognized in humans and there are also reports in many animal species. The objective of this research is to learn about the clinical manifestations and post mortem findings in cattle diprosopus. Female cattle with incomplete cephalic facial cephalic duplication (diprosopus), product of the eighth gestation of a Creole cow with, from the village center of Quidén, district of Paccha, province of Chota, region of Cajamarca, Peru, with extensive production breeding system. The cattle presented two lower jaws with double oral and nasal cavity, two tongues and supernumerary teeth, the vault was double and single neck. It is confirmed that the case described is diprosopus in cattle.

**Key words:** Cattle; diprosopus, congenital malformations, palatoschisis, mandibular duplication

## INTRODUCCIÓN

Diprosopus es el resultado de una malformación congénita, también conocido como duplicación craneofacial, que es ampliamente reconocido en humanos y también hay reportes en muchas especies animales [1, 2]. Las malformaciones congénitas ocurren debido a errores en el desarrollo. Diprosopus en vacunos es una condición congénita rara caracterizada por malformaciones faciales extremas, como la duplicación del área de la cabeza y las estructuras faciales varía, desde la duplicación parcial de las fosas nasales y el paladar hasta la duplicación completa de la cara, lo que da como resultado dos bocas, cuatro ojos y cuatro orejas [3], afectando tanto a las estructuras óseas como a los tejidos blandos [4, 5].

Las malformaciones congénitas pueden ocurrir como resultado de cambios genéticos o ser afectados por diversos aspectos ambientales (contaminación) [6, 7]. Aunque los casos de diprosopus no muestran una frecuencia considerable, podría ser hereditario y oligogénico, sugiriendo la necesidad de estudios genéticos para entender mejor su etiología y predisposición familiar [8]. Asimismo, por ser poco común, la incidencia exacta del diprosopus en el ganado no está bien documentada, pero se estima que es extremadamente baja y afecta a una pequeña proporción del rebaño, en el ámbito de medicina veterinaria, ocasionando consecuencias graves para el bienestar de los animales y generando pérdidas económicas en los hatos agropecuarios [9, 10, 11]. El objetivo de esta investigación es caracterizar las manifestaciones clínicas y hallazgos post mortem en diprosopus en vacuno.

## MATERIALES Y MÉTODOS

Se reporta un caso de malformación congénita, con duplicidad incompleta cefálica facial (diprosopus) en un vacuno (*Bos taurus*) hembra, nació muerta, en el octavo mes de gestación, la progenitora fue procedente de una explotación lechera del centro poblado de Quidén, distrito de Paccha, provincia de Chota, región Cajamarca (FIG. 1), con un sistema de crianza extensivo y el uso de la monta natural para la reproducción. Se realizó la necropsia, fueron examinados mediante métodos y protocolos clínicos según lo establecido por el laboratorio de Patología Veterinaria de la Facultad de Medicina Veterinaria, de la Universidad Nacional de Cajamarca.

## RESULTADOS Y DISCUSIÓN

El vacuno nació con duplicidad incompleta cefálica facial, observándose dos maxilares inferiores con doble cavidad oral y nasal, dos lenguas y dientes supernumerarios, la bóveda era doble y el cuello era único (FIG. 2). Se procedió a realizar la necropsia mediante el protocolo establecido por el Laboratorio de Patología Veterinaria de la Universidad Nacional Cajamarca.

El caso fue confirmado como diprosopus o duplicidad parcial cefalicofacial (bicéfalo incompleto) debido a la separación incompleta del eje sagital anterior o craneal, por tener un comportamiento reproductivo uniovarular [12], la división completa del huevo en estadio de dos blastómeros, conduce a la formación de gemelos univitelinos idénticos [2, 10, 13], pero en el caso reportado posiblemente la división no fue completa, conduciendo a una malformación congénita [2].

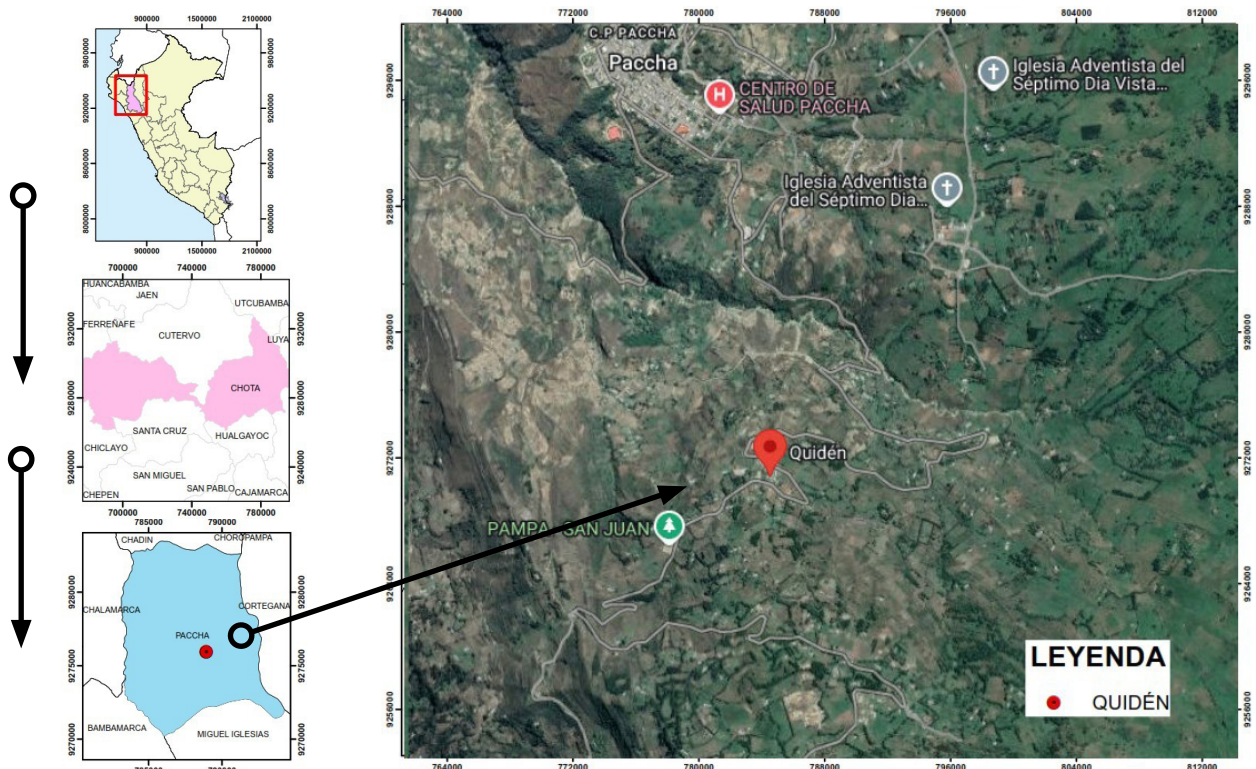
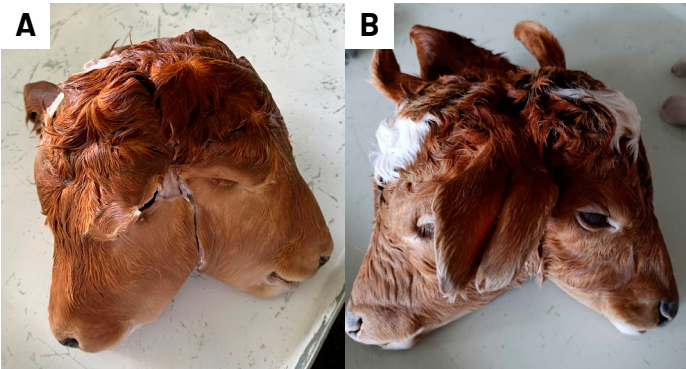


FIGURA 1. Mapa de localización del caso clínico. Fuente: Elaboración propia

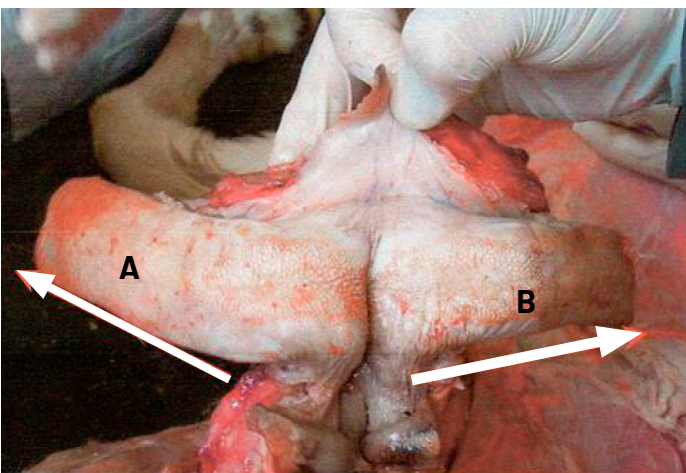


**FIGURA 2.** A la inspección clínica, el animal presentó duplicidad incompleta cefálica facial (diprosopus A). Presencia de dos maxilares inferiores con doble cavidad oral y nasal (A, B). Fuente: Elaboración propia

En la mayoría de los casos de diprosopus, se observa la presencia de una soldadura a nivel de la raíz de la lengua, junto con un esófago, el cual se desarrolló, para ambas cabezas, las cuales se presentan de manera independiente [6] (FIGS. 3 y 4).

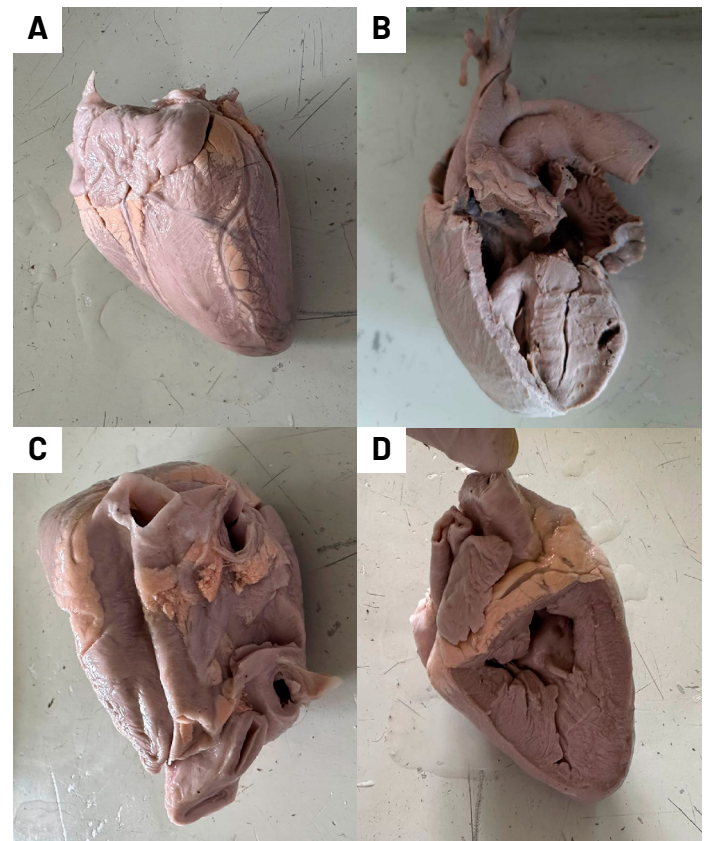


**FIGURA 3.** Dos lenguas (A, B), la bóveda era doble y el cuello era único (porción esofágica C)



**FIGURA 4.** Soldadura de lengua a nivel de la raíz, presencia de dos lenguas (A, B)

La asociación de anomalías cardiovasculares con bicefalia parcial, presenta el cierre parcial del agujero oval [14]. La ocurrencia de la duplicidad incompleta cefálica-facial [5] está asociada con otras malformaciones, como las congénitas cardiovasculares, un conducto arterioso abierto, generando un daño endotelial en la arteria pulmonar debido al aumento de la presión arterial aórtica [11], es decir, la sangre encontrará una resistencia vascular significativa causada por el colapso pulmonar y la baja presión arterial de oxígeno, lo que provocará la vasoconstricción del lecho vascular pulmonar [14]. Aun cuando la deshidratación y el estrés generalmente causan un incremento relativo de los leucocitos, en este caso el predominio de neutrófilos y la aparición de un elevado número de neutrófilos inmaduros, sugiere la presencia de un proceso bacteriano que estaba afectando al animal [15, 16], (FIGS. 5, 6, 7, 8 y 9).



**FIGURA 5.** Ducto arterioso patente, engrosado, duro, e hipertrofiado (A); la aurícula derecha presentó dilatación (B), las membranas del epicardio engrosadas (C), el endocardio congestionado, y la arteria coronaria dilatada

La fisura palatina es una anomalía congénita común del paladar blando que causa anomalías en los animales [17] esto puede manifestarse como insuficiencia faríngea velar, se pueden utilizar técnicas quirúrgicas para reconstruir estos defectos estructurales o anatómicos y corregir la insuficiencia velofaríngea, incluida la reparación del paladar y la cirugía para ajustar la inserción de los músculos del paladar blando [1, 11, 18, 19] (Fig. 8)

Esta malformación congénita ocurre cuando los tejidos embrionarios no se fusionan durante las etapas secundarias del

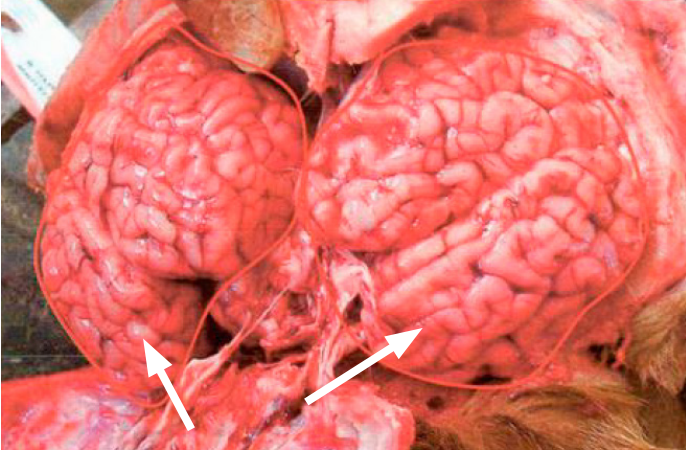


FIGURA 6. Presencia de dos cerebros (flechas) en cada bóveda craneana, solo un cerebro presentó cerebelo (derecho) con agujero oval

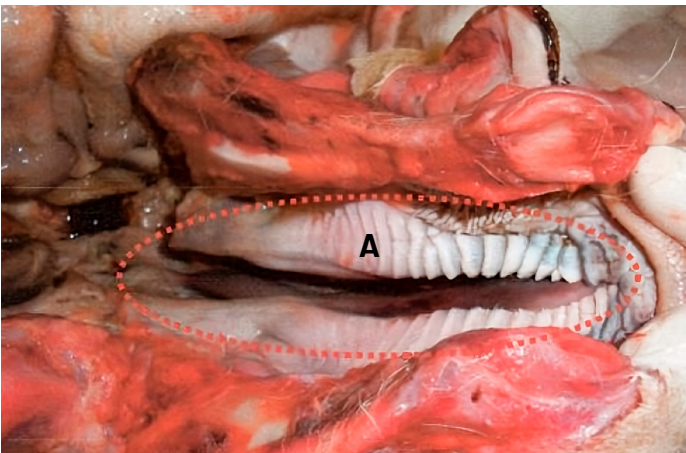


FIGURA 7. Palatosquisis (Izquierdo-A): malformación congénita en paladar blando

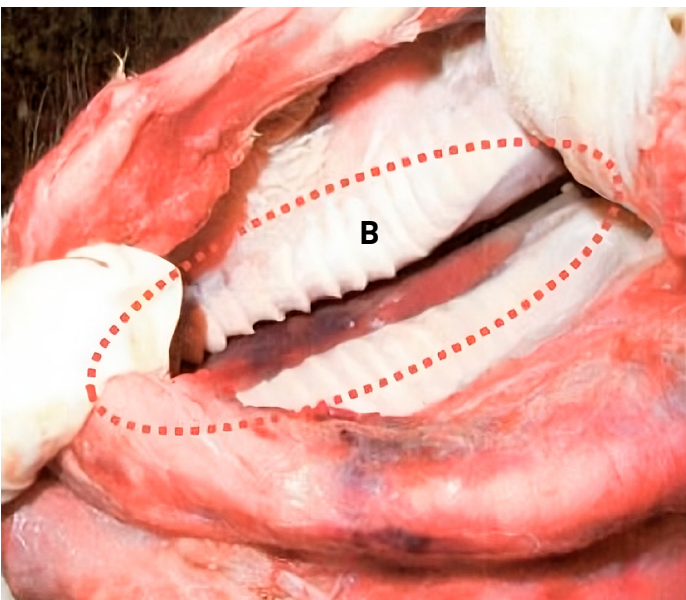


FIGURA 8. Palatosquisis (derecho-B): malformación congénita en paladar blando

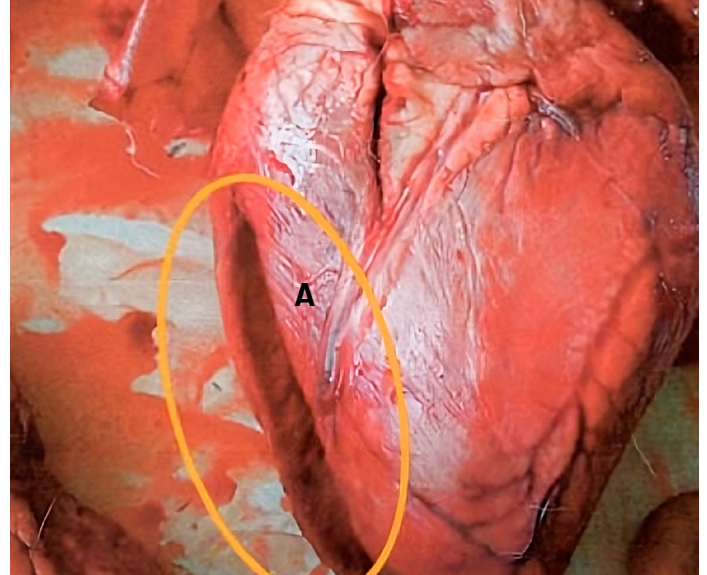


FIGURA 9. Presencia de hipertrofia en ventrículo derecho (A)

desarrollo del paladar. Sin embargo, a diferencia del paladar hendido, esta afección puede pasar desapercibida al nacer y ser diagnosticada rápidamente [17, 20].

En los análisis anatomopatológicos se observó la presencia de deshidratación severa, presentando un recuento elevado de glóbulos rojos y blancos, generando en los terneros la probabilidad de desarrollar una anemia microcítica leve [7, 9].

## CONCLUSIÓN

Se describió el caso de un vacuno, procedente de la ciudad de Chota, con malformación congénita, que fue confirmado como diprosopus.

## Conflicto de intereses

Los autores declaran no tener ningún conflicto de intereses.

## REFERENCIAS BIBLIOGRÁFICAS

- [1] Es-Seddiki A, Rkain M, Ayyad A, Nkhili H, Amrani R, Benajiba N. Duplication faciale partielle (un diprosope rare): à propos d'un cas et revue de littérature. *Rev. Stomatol. Chir. Maxillofac. Chir. Orale* [Internet]. 2015; 116(6):376-379. Francés. doi: <https://doi.org/g8236f>
- [2] McNulty K, Tollefson CR, Baughman B. Symmetrical parapagus diprosopus tetrophthalmos in a cattle calf, with computed tomography imaging, and review of craniofacial duplications. *J. Vet. Diagn. Invest.* [Internet]. 2023; 35(3):227-235. doi: <https://doi.org/g5mp9w>
- [3] Bähr C, Beineke A, Drögemüller C, Distl O. Diprosopus bei Kälbern verschiedener Rassen [Diprosopus in calves of different breeds]. *Dtsch. Tierärztl. Wochenschr.* 2004; 111(4):154-158. Alemán. PMID: 15171600.

- [4] Araujo KF de, Miler Vagno da S, Passos KS dos, Moreira JH, Santos TFS dos, Schons SV. Incomplete diprosopia with ventral cerebellum inversion in one bovine calf. *Res. Soc. Dev.* [Internet]. 2020; 9(9):e577997615. doi: <https://doi.org/g8236g>
- [5] Al Muti Zaitoun A, Change J, Booker M. Diprosopus (partially duplicated head) associated with anencephaly: a case report. *Pathol. Res. Pract.* [Internet]. 1999; 195(1):45-50. doi: <https://doi.org/fkwjih>
- [6] Hernandorena-Castro ML. Descripción imagenológica y anatómica de un caso de Parapagus diprosopus trioftalmus en un ternero Holstein friesian [tesis de doctorado en Internet]. Montevideo (Uruguay): Universidad de la República; 2021 [consultado 07 Jul. 2024]. 43 p. Disponible en: <https://goo.su/7zbgMd>
- [7] Rotta IT, Torres MBAM, Motta RG. Diprosopia em bovino. *Arq. Bras. Med. Vet. Zootec.* [Internet]. 2008; 60(2):489-491. doi: <https://doi.org/cdgif39>
- [8] Schulze U, Kuiper H, Doeleke R, Ulrich R, Gerdwiler A, Distl O. Familiäres Auftreten von Diprosopus bei Kälbern der Rasse Deutsche Holsteins [Familial occurrence of diprosopus in German Holstein calves]. *Berl. Munch. Tierarztl. Wochenschr.* 2006; 119(5-6):251-257. Alemán. PMID: 16729473.
- [9] De Mello Spadetto R, Dias AS. Diprosopia em bezerro - Relato de caso. *Acta Vet. Bras.* [Internet]. 2012 [consultado 18 Ene. 2024]; 6(4):325-328. Disponible en: <https://goo.su/bB43llt>
- [10] Macêdo JTSA, Lucena RB, Giaretta PR, Kommers GD, Figuera RA, Irigoyen LF, Barros CS. Defeitos congênitos em vacunos da Região Central do Rio Grande do Sul. *Pesq. Vet. Bras.* [Internet]. 2011; 31(4):297-306. doi: <https://doi.org/cdhhb65>
- [11] Vale-Echeto OE, Alvarado-Morillo MS, Vale-Oviedo OR, Arraga de Alvarado CM, Camacho-Bracho JE, Fernández-Orozco E. Duplicidad parcial cefálica facial (diprosopia) en bovinos: estudio clínico patológico de un caso. *Rev. Cient. FCV-LUZ* [Internet]. 2009 [consultado 30 Ene. 2024]; 14(4):338-343. Disponible en: <https://goo.su/A389Dhi>
- [12] Lattus OJ, Almuna VR, Paredes VA, Junemann UK, Guerra BF, Pizarro RO, Zúñiga RM, Martic VA, Missarelli PC. Siameses o gemelos unidos toracoconfalopagos y revisión de bibliografía nacional e internacional. *Rev. Chil. Obstet. Ginecol.* [Internet]. 2002; 67(5):392-401. doi: <https://doi.org/d59q6w>
- [13] Castañeda-Martínez L. Fisiología de la reproducción bovina: desde la fecundación hasta la implantación embrionaria. [tesis de grado en Internet]. Bogotá (Colombia): Universidad de La Salle; 2009 [consultado 7 Jul. 2024]. 90 p. Disponible en: <https://goo.su/S802S>
- [14] Jiménez de la Puerta JC, Bameto Carmona A, Rey Valls E. Conducto arterioso persistente: un caso clínico. *Clínica veterinaria de pequeños animales* [Internet]. 1999 [consultado 7 Jun 2024]; 19(3):135-151. Disponible en: <https://goo.su/wwmpes>
- [15] Perusia OR. Deshidratación y fluidoterapia en terneros diarreicos [Internet]. Buenos Aires: Sitio Argentino de Producción Animal. 2017 [consultado 5 Mar. 2024]. 4 p. Disponible en: <https://goo.su/AQQzDe>
- [16] Gutiérrez-Chávez AJ. Alteraciones de los fluidos corporales, electrolitos y estado ácido-base. [Internet]. Buenos Aires: Sitio Argentino de Producción Animal; 2004 [consultado 7 Mar. 2024]. 15 p. Disponible en: <https://goo.su/4alSM>
- [17] Cuesta-Guillén AF, Parra-Céspedes M, Alvarado-Riverón J. Labio leporino (labio hendido) bilateral completo en un ternero reporte de un caso. *REDVET* [Internet]. 2006 [consultado 16 Jun. 2024]; 7(10):1-3. Disponible en: <https://goo.su/3MWnm>
- [18] Lértora WJ, Sánchez Negrette M, Montenegro MA, Villordo G. Hallazgos anatomopatológicos en fetos y neonatos vacunos del nordeste argentino. Presentado en XXXIIº Sesión de Comunicaciones Científicas FCV-UNNE (Corrientes, Argentina) 2012; 23(2):126-129. doi: <https://doi.org/g8236h>
- [19] Montes-Vergara D, De La Ossa-Velásquez J. Descripción de un caso de labio leporino y paladar hendido en *Bubalus bubalis* (búfalo), Sucre, Colombia. *REDVET* [Internet]. 2012 [consultado 24 Jun. 2024]; 13(7):1-6. Disponible en: <https://goo.su/419IOH>
- [20] García Zúñiga M, Monge Padilla ML, Picado Monge G, Porras Calvo K, Rodríguez Villalobos G, Rojas Mora Y. Anencefalia y Labio - Paladar Hendido. *Med. Leg. Costa Rica* [Internet]. 2012 [consultado 2 Feb. 2024]; 29(2):1-17 Disponible en: <https://goo.su/MWYr>